



Reporte de Caso

# Disección Aórtica Stanford A Crónica Asintomática Post Cirugía de Revascularización Coronaria

Juan Muñoz,<sup>1\*</sup> Rosario Guzmán,<sup>2</sup> Violeta Illatopa,<sup>3</sup> Carlos Pereda<sup>3</sup>

Recibido 9 de marzo de 2020  
Aceptado 31 de marzo de 2020

**Afiliaciones de los Autores:**

<sup>1</sup> Médico residente de Cardiología - Instituto Nacional Cardiovascular - INCOR EsSalud. Lima, Perú.

<sup>2</sup> Servicio de Cardiología Clínica - Instituto Nacional Cardiovascular - INCOR EsSalud. Lima, Perú.

<sup>3</sup> Servicio de Cardiología No Invasiva - Instituto Nacional Cardiovascular - INCOR EsSalud. Lima, Perú.

**\* Correspondencia:**

Instituto Nacional Cardiovascular - INCOR EsSalud. Jr. Coronel Zegarra 417. Jesús María. Lima 11. Perú. Telef. 01-4111560, anexo 7708.

**Correo:**

[juanmanuelmm2811@gmail.com](mailto:juanmanuelmm2811@gmail.com)

**Conflicto de interés:**

No se reporta conflicto de interés.

**Responsabilidades éticas:**

Protección de personas y animales. Los autores declaran que para esta investigación no se ha realizado experimentos en seres humanos ni en animales.

**Confidencialidad de los datos:**

Los autores declaran que han seguido los protocolos de su centro de trabajo sobre la publicación de datos de pacientes.

**Derecho a la privacidad y consentimiento informado:**

Los autores declaran que en este artículo no aparecen datos de pacientes.

**Financiación:**

Ninguna.

RESUMEN

La disección aórtica Stanford A aguda rara vez hace una transición al estado crónico de forma natural, por su elevada mortalidad. Presentamos un caso raro de disección aórtica Stanford A crónica post cirugía, en un paciente que permaneció estable por más de 1 año, y posteriormente presentó dolor torácico.

**Palabras Clave:** disección aórtica • cirugía de revascularización coronaria

ABSTRACT

## Asymptomatic Chronic Stanford A Aortic Dissection after Coronary Artery Bypass Surgery

Acute Stanford A aortic dissection rarely makes a transition to the chronic state naturally, due to its high mortality. We present a rare case of chronic Stanford A aortic dissection post surgery, in a patient who remained stable for more than 1 year, and subsequently presented chest pain.

**Keywords:** aortic dissection • myocardial revascularization surgery

**L**a disección aórtica es la rotura de la capa media de la aorta causada por una hemorragia intramural, que resulta en la separación de las capas de la pared, siendo la disrupción intimal generalmente la lesión de inicio.<sup>1</sup> Se clasifica por pronóstico y consecuencias terapéuticas en Stanford tipos A y B, y según el tiempo en aguda (menos de 14 días), subaguda (15 a 90 días) y crónica (más de 90 días).<sup>2</sup> La incidencia es de 3 a 6 casos por cada 100,000 personas, por año.<sup>2</sup>

## Descripción del Caso

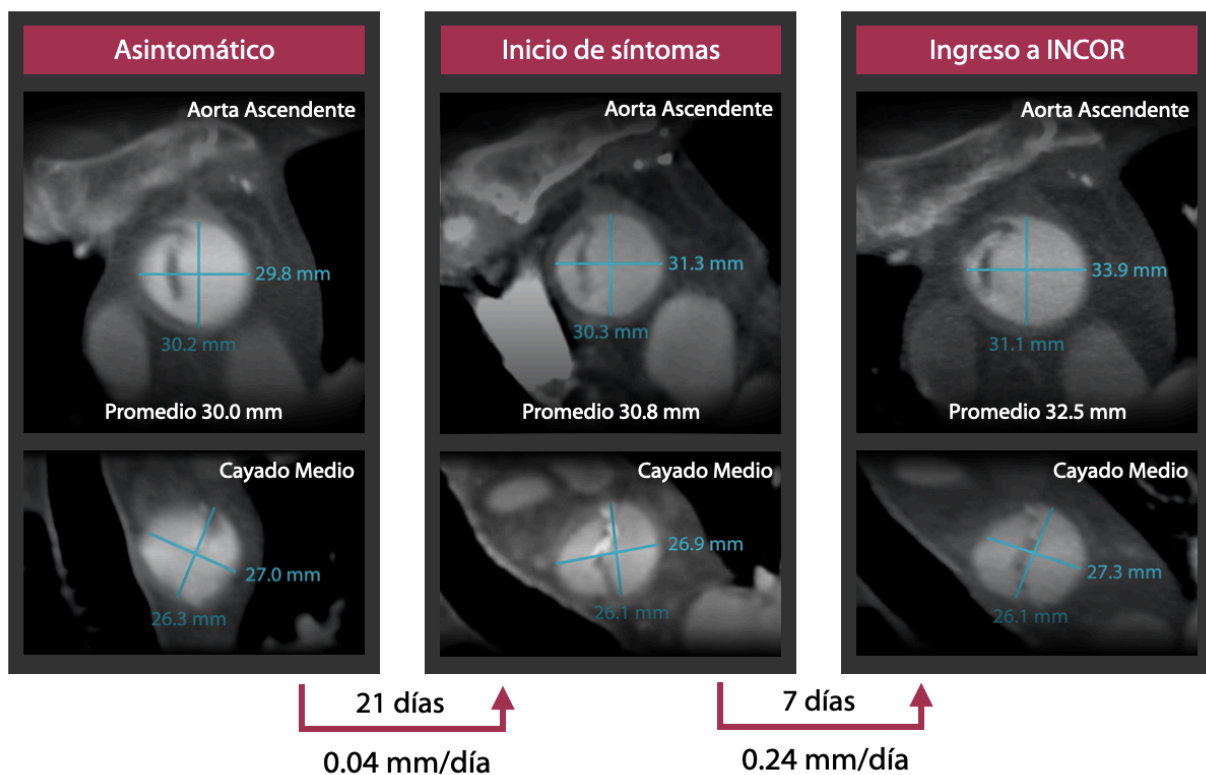
Varón de 67 años, procedente de Piura, con antecedente de hipertensión arterial, dislipidemia, y 2 accidentes cerebrovasculares hace 1 y 6 años que no dejaron secuela. 1 año antes del inicio de síntomas presentó un infarto de miocardio tratado con cirugía de revascularización coronaria (arteria mamaria interna a descendente anterior y vena safena interna a marginal) en otro hospital. Asimismo, se detectó estenosis carotídea severa derecha que no fue tratada.

El paciente acudió a un centro de diagnóstico a realizarse una angiotomografía espiral multicorte (angioTEM) de carótidas de control. En el estudio se observó incidentalmente un trazo de disección de aorta ascendente y cayado aórtico. (Figura 1) Sin embargo, por no presentar síntomas, fue enviado a casa.

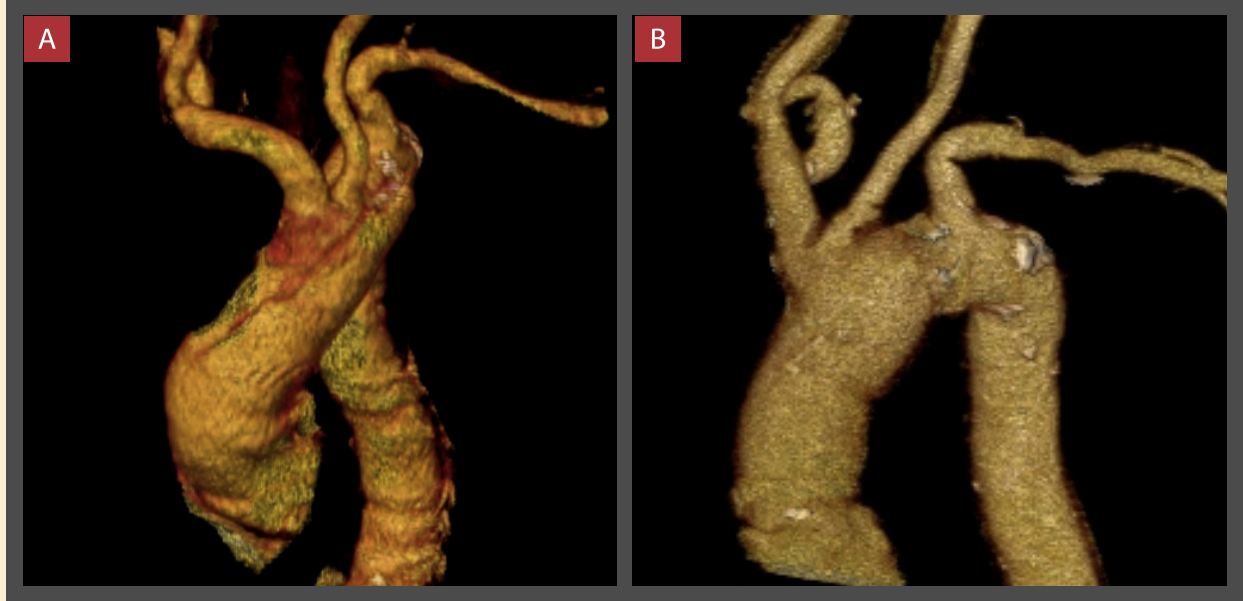Luego de 21 días, presentó dolor torácico súbito, lancinante, desgarrante, irradiado a espalda, y acompañado de síntomas neurovegetativos. Acudió a un hospital en Piura, en donde ingresa con presión arterial 149/83 mmHg, y frecuencia cardíaca (FC) de 61 lpm. Se le realizó un angioTEM de aorta (Figura 1) que evidenció la disección. Con exámenes complementarios se descartó infarto de miocardio.

Siete días después del inicio del dolor, llegó referido al Instituto Nacional Cardiovascular - INCOR EsSalud, con dolor torácico persistente 4/10. Al examen físico se encontró presión arterial en brazo derecho de 110/70 y en brazo izquierdo de 100/60, ruidos cardíacos disminuidos en intensidad, y pulsos periféricos disminuidos en intensidad (+/+++) principalmente en miembros inferiores y brazo izquierdo. Dentro de los exámenes complementarios destacamos lo siguiente: El electrocardiograma mostró hemibloqueo anterior izquierdo sin otra alteración significativa. Los exámenes de laboratorio se encontraron dentro de límites normales. El ecocardiograma transtorácico reveló una fracción de eyección de 52%, y un flap de disección a nivel del tercio medio de la aorta ascendente que se continuaba a nivel del cayado. Finalmente, un nuevo angioTEM de aorta mostró una disección aórtica Stanford A que iniciaba a 65 mm del anillo aórtico y se extendía hasta el cayado. (Figura 1)

Se realizó una junta médica en la que se definió la necesidad de tratamiento quirúrgico. El procedimiento



**Figura 1.** AngioTEM de aorta ascendente y cayado en estado asintomático, al inicio de síntomas y al ingreso a INCOR. Nótese la variación de los diámetros promedios en el tiempo.



**Figura 2.** AngioTEM de aorta con reconstrucción 3D antes (A) y después (B) de la cirugía.

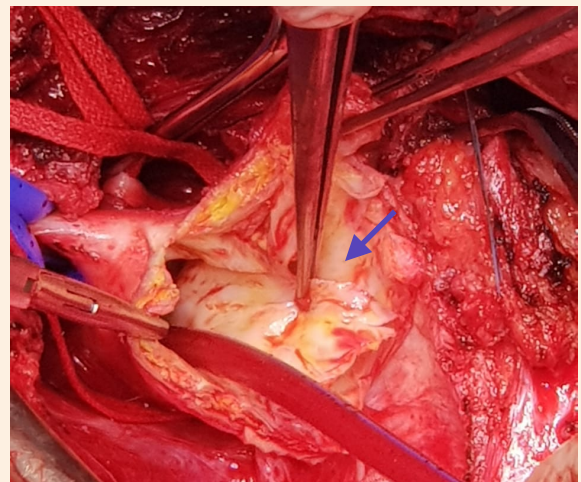
realizado fue el reemplazo de aorta ascendente y arco aórtico con dacrón n.º 28, con reimplante de vasos supraaórticos y endarterectomía de carótida derecha con parche de vena. (Figuras 2 y 3)

En el postoperatorio, cursó con una infección respiratoria que respondió adecuadamente a antibioticoterapia por 7 días, y síndrome confusional agudo que también se resolvió. Evolucionó favorablemente y al alta se encontraba asintomático. En controles ambulatorios se ha mantenido estable.

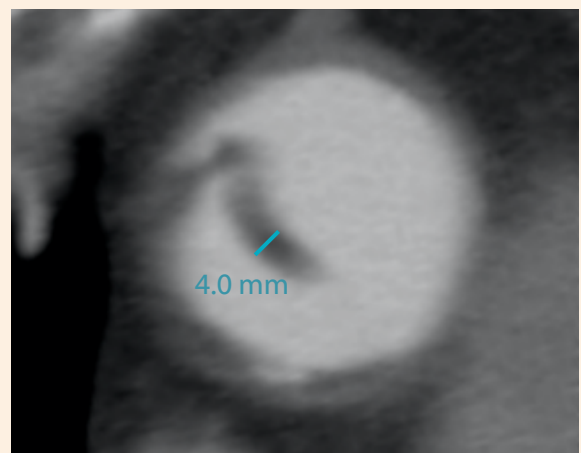
## Discusión

La dissección aórtica Stanford A aguda rara vez (<10%) hace una transición al estado crónico de forma natural, pues aproximadamente el 90% de los casos se tratan quirúrgicamente en su presentación inicial.<sup>2</sup>

Ya que no existen estudios sobre la transición natural de la dissección aórtica Stanford A hacia la fase crónica (por la alta mortalidad y tasa de complicaciones en la etapa aguda), extrapolamos los hallazgos de Peterss *et al*, quienes desde 1999 hasta 2015 hicieron seguimiento a 104 pacientes con dissección aórtica Stanford B (de un total de 414 pacientes con dissección aórtica) en el Instituto Aórtico del Hospital Yale New Haven.<sup>2</sup> Según estos autores, los cambios en el engrosamiento del flap presentan una dinámica de decaimiento exponencial a lo largo del tiempo, con tasas marcadamente más altas en el estado agudo y subagudo. La estabilización en la tasa de engrosamiento se alcanza después de 83 días, y la meseta después de 235 días (aproximadamente 8 meses). En esta serie el grosor promedio del flap 1 año después del inicio de



**Figura 3.** Cirugía de dissección aórtica. Se evidencia el flap de la íntima (flecha azul).



**Figura 4.** AngioTEM de aorta en vista axial que muestra el engrosamiento del flap (4 mm).

síntomas fue de 2.4 mm y en ningún caso el grosor fue mayor de 3.5 mm.<sup>2</sup> Nuestro paciente presentó un flap con grosor de 4 mm (**Figura 4**), lo que sugiere que se trataba de una disección crónica.

El diámetro de la aorta también sufre cambios en el tiempo, con un rápido crecimiento en la etapa aguda (0.1-0.7 mm/día), un descenso en la subaguda (menor a 0.1 mm/día) que se estabiliza luego de 25 días, y una meseta en la etapa crónica que se alcanza después de 88 días.<sup>2</sup> Si comparamos las tomografías de los días 19/07 (asintomático) y 09/08 (inicio de síntomas 21 días después), observamos que la variación del diámetro promedio de la aorta ascendente es de 0,04 mm/día, un cambio mínimo que es compatible con la fase crónica de la disección. Por otro lado, si comparamos las tomografías del 09/08 (inicio de síntomas) y 16/08 (ingreso a INCOR 7 días después), notaremos una variación de 0.24 mm/día, lo que sugiere reagudización del cuadro. (**Figura 1**)

De Jong *et al.* estudiaron los hallazgos de tomografía computarizada de las calcificaciones de pared aórtica en 69 pacientes con disección aórtica, encontrando que las calcificaciones de la capa media son más frecuentes en casos crónicos (52% vs 22%).<sup>3</sup> Esta característica también estuvo presente en nuestro paciente como podemos observar en la **Figura 1** donde se muestra calcio en el flap. Otro hallazgo usual en una disección aórtica crónica y que se observa en nuestro caso es la permeabilidad de la luz falsa, presente en un 36 a 41% de pacientes.<sup>2</sup>

Rylski *et al.* realizaron un estudio en 696 pacientes comparando los resultados de la cirugía de disección aórtica Stanford A crónica y aguda, y concluyeron que los pacientes con disección crónica tienen con mayor frecuencia el antecedente de una cirugía cardíaca previa (37% vs 9%) y que el 70% de ellos se mostraron asintomáticos al inicio de la disección. La denervación del sistema nervioso simpático cardíaco y la presencia de adherencias mediastínicas que “estabilizan” la disección explicarían estos hallazgos.<sup>4</sup>

Por último, la historia de revascularización coronaria es frecuente en casos de disección aórtica con cirugía cardíaca previa. Rylski *et al*, Stanger *et al* y Hirose *et al.* estudiaron la disección aórtica Stanford A después de una cirugía cardíaca, y encontraron que la cirugía de revascularización coronaria estuvo presente en el 68%, 53% y 58% de estos pacientes, respectivamente.<sup>5,6,7</sup>

## Conclusión

Un paciente con disección aórtica Stanford A crónica puede permanecer asintomático durante años. La reagudización del cuadro se asocia con un rápido incremento del diámetro de la aorta. Además, la disección aórtica Stanford A crónica está asociada a cirugía cardíaca previa, generalmente revascularización coronaria.

## Referencias Bibliográficas

1. Erbel R, Aboyans V, Boileau C, et al. Guía ESC 2014 sobre diagnóstico y tratamiento de la patología de la aorta. *Rev Esp Cardiol.* 2015; 68(3): 1-69.
2. Peterss S, Mansour A, Ross J, et al. Changing Pathology of the Thoracic Aorta From Acute to Chronic Dissection. *Jacc.* 2016; 68(10): 1054-65.
3. De Jong P, Hellings W, Takx R, et al. CT of Aortic Wall Calcifications in Aortic Dissection. 2014; 9(7): 1-5.
4. Rylski B, Milewski R, Bavaria J, et al. Outcomes of surgery for chronic type A aortic dissection. *Ann Thorac Surg.* 2015; 99:88-93.
5. Rylski B, Desai N, Bavaria J, et al. Type A Aortic Dissection After Previous Cardiac Surgery: Results of an Integrated Surgical Approach. *Ann Thorac Surg* 2014; 97:1582-9.
6. Stanger O, Schachner T, Gahl B, y cols. Type A Aortic Dissection After Non-aortic Cardiac Surgery. *Circulation.* 2013; 128:1602-11.
7. Hirose H, Svensson L, Lytle B, y cols. Aortic Dissection After Previous Cardiovascular Surgery. *Ann Thorac Surg* 2004; 78:2099-105.