



SÍNTESIS RÁPIDA DE EVIDENCIA: COMPLICACIONES NEUROLÓGICAS RELACIONADAS A COVID-19

REPORTE DE RESULTADOS DE INVESTIGACIÓN 09-2020

PATRICIA PIMENTEL ALVAREZ

Directora de IETSI

YAMILÉE HURTADO ROCA

Gerente de la Dirección de Investigación en Salud (e) – IETSI

Elaborado por:

Percy Soto Becerra, IETSI

Carlos Culquichicón, IETSI

Nieves del Milagro Zeta Ruiz, IETSI

Reporte de Evidencias

Este documento es una revisión rápida a una solicitud de opinión técnica solicitada por el Comité de Emergencias mediante carta N° 208-1GCPS-ESSALUD-2019, en relación a las complicaciones relacionadas con COVID-19. Para ello, se ha definido una pregunta de investigación, se ha diseñado una estrategia de búsqueda, se ha seleccionado la máxima evidencia publicada, se ha evaluado la calidad de las mismas y finalmente se han resumido las recomendaciones.

Conflicto de intereses.

Los autores declaran no tener ningún conflicto de interés en relación al tema descrito en el este documento.

Financiamiento

Este documento técnico ha sido financiado por el Instituto de Evaluación de Tecnologías en Salud e Investigación (IETSI), ESSALUD, Perú.

Citación

Este documento debe ser citado como: “Instituto de Evaluación de Tecnologías en Salud e Investigación. Síntesis Rápida de Evidencia: Complicaciones neurológicas relacionadas a COVID-19. Reporte de resultados de investigación 09-2020. Lima: ESSALUD; 2020.”

Datos de contacto

Yamilée Hurtado Roca

Correo electrónico: leda.hurtado@essalud.gob.pe

Teléfono: (+511) 265 6000, anexo 1966

Contenido

Introducción.....	4
Métodos.....	6
Resultados	7
Conclusiones	15
Tablas Y Figuras	15
Referencias Bibliográficas Adicionales	22

MENSAJES CLAVE

- Hasta la fecha de esta revisión, no existen estudios primarios que comprueben que las complicaciones neurológicas presentadas en pacientes con COVID-19 sean atribuidas a éste y no a otra causa. Los reportes de casos existentes sugieren una posible afectación del sistema nervioso que necesita ser mejor investigada.
- Las bases fisiopatológicas de afectación neurológica necesitan seguir siendo investigadas para entender este fenómeno complejo y proponer diagnóstico y tratamiento específico para sus complicaciones.
- Las manifestaciones neurológicas reportadas han sido pérdida de conciencia y signos encefalopáticos.
- Las complicaciones neurológicas reportadas han sido encefalopatía y hemorragias intracraneales.

INTRODUCCIÓN

Los coronavirus (CoVs) son un grupo de virus perteneciente a la familia Coronaviridae, los cuales se caracterizan por ser virus envueltos con un genoma de ARN monocatenario de sentido positivo (Lu et al., 2020). Los CoVs causan enfermedades respiratorias en humanos y animales. Aunque la mayoría de CoVs humanos se asocian a enfermedades respiratorias leves, algunos han sido causantes de brotes epidémicos de enfermedades letales tales como el síndrome respiratorio agudo severo (SARS-CoV) y el síndrome respiratorio del Medio Este (MERS-CoV). La actual pandemia de COVID-19 se debe a un beta-coronavirus emparentado con los mencionados SARS-CoV y MERS-CoV: el SARS-CoV-2 (Lu et al., 2020). Al igual que estos dos, la fisiopatología de COVID-19 muestra similitudes con la neumonía inducida por SARS-CoV o MERS-CoV (Hulswit et al., 2016).

Aunque la información es limitada aún, es plausible suponer que SARS-CoV-2 comparte también otros mecanismos patogénicos con los virus SARS-CoV y MERS-CoV. Estos últimos han mostrado tener neurotropismo y, por ende, podrían tener un potencial de inducir daño neuronal (Li et al., 2020). Sin embargo, existe escasa información sistematizada acerca de la afectación del SARS-CoV-2 al sistema nervioso y de sus posibles complicaciones o secuelas neurológicas. Esta revisión rápida describe los reportes de casos disponibles hasta el momento acerca de las complicaciones neurológicas asociadas a COVID-19. Esta información podría responder dudas a los profesionales de salud y a la población, así como ayudar en la toma de decisiones clínicas durante la pandemia del COVID-19.

MÉTODOS

CRITERIOS DE ELEGIBILIDAD

➤ CRITERIOS DE INCLUSIÓN

- Relacionados con el tema a tratar: complicaciones neurológicas del COVID-19.
- En población de cualquier edad.
- Tipos de estudio:
 - Revisiones sistemáticas, ensayos clínicos aleatorizados (ECAs), estudios observacionales, reportes y series de casos.
- Idioma: Aquellos publicados en inglés, español.
- Sin límite de tiempo.

➤ CRITERIOS DE EXCLUSIÓN

- Tipo de estudio: cartas al director, editoriales, comentarios y fichas técnicas.

PREGUNTA PICO

- Población: Pacientes de cualquier edad.
- Exposición: Con COVID-19 confirmado.
- Comparador: Ninguno.
- Desenlace:
 - Complicaciones del sistema nervioso central o periférico.

FUENTES DE INFORMACIÓN

Se revisó la base de datos de MEDLINE/PUBMED y las prepublicaciones disponibles en MedrXiv. Adicionalmente, se revisó manualmente las publicaciones que citaron los artículos de interés, así como publicaciones citadas de los mismos estudios.

ESTRATEGIA DE BÚSQUEDA

La estrategia de búsqueda utilizó términos libres y también incluyó términos MeSH (Medical Subject Headings) para cada término libre mencionado en el caso de PubMed. Estos términos también fueron usados para la búsqueda en MedrXiv. La **Tabla 1** muestra las estrategias de búsqueda utilizadas.

RESULTADOS

La selección de artículos se realizó de acuerdo al flujo de la Figura 1.

REPORTES DE CASO CON COMPLICACIÓN NEUROLÓGICA POR COVID-19 CON DETECCIÓN DEL VIRUS EN LÍQUIDO CEFALORRAQUÍDEO

“A first Case of Meningitis/Encephalitis associated with SARS-Coronavirus-2”

(Moriguchi et al., 2020)

Un caso de meningitis asociado al SARS-CoV-2 que fue traído en ambulancia debido a una convulsión acompañada de la pérdida del conocimiento. Nunca había estado en ningún país extranjero. Sintió fatiga y fiebre generalizadas (día 1). Vio a los médicos de la zona dos veces (día 2 y 5) y le recetaron Laninamivir y agentes antipiréticos. Su familia visitó su casa y descubrió que estaba inconsciente y tirado en el suelo en su vómito. Fue transportado inmediatamente a este hospital en ambulancia (día 9). En el transporte de emergencia, tuvo convulsiones generalizadas transitorias que duraron aproximadamente un minuto. Tenía una evidente rigidez en el cuello. El ARN específico del SARS-CoV-2 no se detectó en el hisopo nasofaríngeo, pero se detectó en un líquido cefalorraquídeo (LCR). Los anticuerpos anti-VHS 1 y anti-varicela-zoster IgM no se detectaron en las muestras de suero. Una resonancia magnética del cerebro mostró hiperintensidad a lo largo de la pared del ventrículo lateral derecho y cambios de señal hiperintensos en el lóbulo temporal mesial derecho y el hipocampo, lo que sugiere la posibilidad de meningitis por SARS-CoV-2. Este caso advierte a los médicos de los pacientes que tienen síntomas del sistema nervioso central (SNC).

REPORTES DE CASO CON COMPLICACIÓN NEUROLÓGICA POR COVID-19 SIN DETECCIÓN DEL VIRUS EN LÍQUIDO CEFALORRAQUÍDEO

“COVID-19–associated Acute Hemorrhagic Necrotizing Encephalopathy: CT and MRI Features” (Poyiadji et al., 2020)

Una trabajadora de la aerolínea de cincuenta y tantos años presentó un historial de tres días de tos, fiebre y estado mental alterado. El análisis de laboratorio inicial dio negativo

para la influenza, con el diagnóstico de COVID-19 realizado mediante la detección del ácido nucleico viral del síndrome respiratorio agudo severo coronavirus 2 (SARS-CoV-2) en una muestra de hisopo nasofaríngeo utilizando el ensayo de reacción en cadena de polimerasa de transcriptasa inversa en tiempo real de los Centros para el Control y la Prevención de Enfermedades de los Estados Unidos (CDC) 2019-Novel Coronavirus (2019-nCoV). El ensayo se realizó en un termociclador de Roche en nuestra institución siguiendo la "autorización de uso de emergencia" del CDC. El análisis del líquido cefalorraquídeo (LCR) se limitó debido a una punción lumbar traumática. Sin embargo, el cultivo bacteriano de LCR no mostró crecimiento después de 3 días, y las pruebas para el virus del herpes simple 1 y 2, el virus de la varicela zóster y el virus del Nilo Occidental fueron negativas. Las pruebas para la presencia del SARS-CoV-2 en el LCR no se pudieron realizar. Las imágenes de tomografía computarizada (TC) sin contraste de la cabeza demostraron una hipotenuación simétrica dentro del tálamo medial bilateral con un angiograma de TC y un venograma de TC normales. Las imágenes de la resonancia magnética del cerebro demostraron lesiones hemorrágicas del borde que realzan las lesiones dentro del tálamo bilateral, los lóbulos temporales medios y las regiones subinsulares. El paciente comenzó a recibir inmunoglobulina intravenosa. No se iniciaron dosis altas de esteroides debido a la preocupación por el compromiso respiratorio.

“Neurological Complications of Coronavirus Disease (COVID-19): Encephalopathy”
(Filatov et al., 2020)

Un hombre de 74 años con antecedentes médicos de fibrilación auricular, accidente cerebrovascular (ACV) cardioembólico, enfermedad de Parkinson, enfermedad pulmonar obstructiva crónica (EPOC) y celulitis reciente se presentó en el departamento de emergencias con una queja principal de fiebre y tos. El paciente fue sometido a un examen completo, incluyendo laboratorios de rutina y radiografías de tórax, que no fueron reveladoras. El paciente fue dado de alta a casa bajo la sospecha de que esto era una exacerbación de su EPOC. El paciente se fue a casa con antibióticos orales. El paciente regresó a la sala de emergencias (ER) dentro de las 24 horas con síntomas que empeoraron, incluyendo dolor de cabeza, estado mental alterado, fiebre y tos. El paciente es originario de los Países Bajos y se presentó en el hospital siete días después de llegar a los Estados Unidos. El paciente fue admitido en el hospital para un examen más profundo.

Se tomaron todas las medidas de protección y precauciones para la sospecha de infección por COVID-19. El paciente fue puesto en aislamiento. La repetición de la radiografía de tórax demostró un pequeño derrame pleural derecho con opacidades bilaterales de vidrio molido. La tomografía computarizada de tórax reveló consolidaciones bibasilares irregulares y opacidades subpleurales. Tanto el cultivo de esputo en la garganta como el de la nasofaringe dieron negativo para estreptococos. Los cultivos de sangre fueron negativos y el análisis de orina fue negativo. Las pruebas de la gripe A y B fueron negativas.

Debido a la severa alteración del estado mental, se consultó a neurología. Al examinarlo, se encontró que el paciente era encefalopático, no verbal e incapaz de seguir ninguna orden; sin embargo, podía mover todas sus extremidades y reaccionaba a estímulos nocivos. No se observó rigidez de nuca. Se ordenó inmediatamente una tomografía computarizada craneal y un electroencefalograma. La tomografía computarizada de la cabeza no mostró anormalidades agudas. Había la presencia de un área de encefalomalacia en la región temporal izquierda, consistente con la historia previa de un accidente cerebrovascular embólico. El electroencefalograma mostró una desaceleración bilateral y una desaceleración focal en la región temporal izquierda con ondas agudamente contrarrestadas.

Se inició la medicación antiepiléptica de manera profiláctica, dada la posibilidad de que se produjeran convulsiones subclínicas en este paciente con una zona de encefalomalacia y descargas de epileptiformes en la región temporal derecha. El paciente fue tratado empíricamente con vancomicina, meropenem y aciclovir. Una punción lumbar no reveló ninguna prueba de infección del sistema nervioso central. Debido a su progresión en la sintomatología, se le hizo una prueba de COVID-19 y resultó positiva. El paciente desarrolló una insuficiencia respiratoria y requirió intubación y fue trasladado a la unidad de cuidados intensivos (UCI). Basándose en la experiencia anecdótica de otros centros médicos, se empezó a administrar al paciente hidroxiclороquina y lopinavir/ritonavir, y se continuó con antibióticos de amplio espectro. El paciente permanece actualmente en la UCI, críticamente enfermo y con un mal pronóstico.

“Severe cerebral involvement in adult-onset hemophagocytic lymphohistiocytosis”

(Radmanesh 2020)

Paciente 1:

Una mujer de 46 años fue admitida con un historial de 3 meses de disnea, disfagia y un sarpullido generalizado, maculopapular y pruriginoso. Estaba febril, taquicárdica y taquipneica. El examen neurológico fue normal. Su estado neurológico empeoró progresivamente, y en 48 horas estaba alerta, pero no siguió ninguna orden, tenía una espasticidad significativa, hiperreflexia y mioclonía. El análisis de la TAC de la cabeza y del líquido cefalorraquídeo (LCR) no fueron notables.

En el día de hospitalización (HD) 3, desarrolló un coma, reflejos del tronco cerebral intactos y una postura flexiva al dolor. Fue intubada y desarrolló un shock distributivo. La TAC de la cabeza mostró hipodensidades talámicas simétricas bilaterales, consistentes con encefalopatía necrotizante aguda (ANE). Los resultados del laboratorio fueron marcadamente anormales con trombocitopenia, creatinina elevada, triglicéridos de 1440 mg/dL, LDH de 1270 IU/L y ferritina de 40.000 ng/mL. La enfermedad de Still con Linfocitosis hemofagocítica (HLH) fue diagnosticada en base a los criterios de Fautrel, Yamaguchi y Henter. La biopsia de médula ósea fue consistente con HLH. Se iniciaron el etopósido y la dexametasona en altas dosis.

En la HLH 5 desarrolló hipotensión grave, bradicardia, pupilas fijas y dilatadas, y ausencia de reflejos en el tronco cerebral inferior y de respuestas motoras. La TAC de cabeza reveló un edema cerebral difuso y grave con hernia transtentorial central y transformaminal. Se suspendió el soporte vital. Póstumamente, la elevación de CD25 soluble (5950 pg/mL, Ref ≤ 1033) y los histiocitos fagocíticos en la biopsia de médula ósea (H-score 98%) confirmaron la HLH. El examen cerebral post-mortem reveló un edema difuso, vasos normales, y un temprano ablandamiento y decoloración del tálamo bilateral con prominentes neuronas eosinófilas y picnóticas.

Paciente 2:

Una mujer de 44 años se presentó después de una hospitalización de 5 días, por fiebre, dolor abdominal en el cuadrante superior derecho y transaminitis que progresó rápidamente a una alteración de la conciencia, hipoxia, síndrome de distrés respiratorio

agudo (SDRA), shock distributivo, insuficiencia renal anúrica y coagulación intravascular diseminada (CID). Necesitó ser intubada y recibió antibióticos empíricos para la presunta colecistitis y el shock séptico. El examen neurológico reveló coma, reflejos del tronco cerebral intactos, cuadriplejía flácida e hiperreflexia difusa. Se observaron innumerables hemorragias puntuales en los hemisferios cerebrales en la tomografía de la cabeza y en la resonancia magnética del cerebro. Los laboratorios revelaron anemia, trombocitopenia, creatinina elevada de 5,2 mg/dL, transaminasas elevadas, triglicéridos de 559 mg/dL, CK de 555 UI/L, LDH de 697 UI/L y ferritina de 4.921 ng/mL. Los cultivos de sangre fueron negativos. Se inició una alta dosis de dexametasona para la sospecha de HLH. Se añadió etopósido después de que la biopsia de médula ósea fuera consistente con HLH. Lentamente mejoró, fue extubada con HD 19 y a los 2 meses vivía en casa con una puntuación Rankin modificada de 2.

“COVID-19 in a Patient Presenting with Syncope and a Normal Chest X-ray” (Tape 2020)

Una mujer de 79 años de edad con un historial médico anterior de enfermedad de las arterias coronarias con múltiples stents, hipertensión e insuficiencia cardíaca congestiva se presentó en el Departamento de Emergencias a mediados de marzo después de un episodio sincopal en su casa. Tres días antes del ingreso, desarrolló mialgias y tos seguidas de fiebres de hasta 100,4 F. Llamó a su médico de cabecera, que estaba preocupado por la gripe y le recetó oseltamivir. Sus síntomas persistieron a pesar de la educación. También tomaba verapamilo 60 mg al día y alprazolam diario. El día de la presentación, la paciente se sintió mareada después de defecar y tuvo un episodio sincopal presenciado. Se llamó al servicio de emergencias y fue trasladada a un hospital local en ambulancia.

A su llegada, la paciente declaró que no tenía ningún informe de dolor en el pecho o falta de aliento, y negó tener palpitaciones. No había viajado recientemente fuera del estado o internacionalmente. Su examen fue significativo para una temperatura de 97.9 F, saturación de oxígeno del 97%, presión arterial y pulso elevados. El examen de los pulmones fue normal. Los exámenes de laboratorio fueron notables para linfopenia con un recuento absoluto de linfocitos de $0,4 \times 10^9/L$, el BUN y la Creatinina fueron normales (17/0,66). La radiografía de tórax mostró pulmones limpios. Ella fue transferida a la unidad

de observación del Departamento de Emergencias para un examen sincopal y una consulta de cardiología.

Varias horas después, se puso febril a 101.8 F y se quejó de escalofríos. El equipo de tratamiento envió un panel de patógenos respiratorios (GenMark Dx® ePlex™) que resultó negativo. Aproximadamente 12 horas después de su llegada, el paciente se colocó en las máximas precauciones de aislamiento (negativo sala de presión, con cualquiera que entre en la sala requerida para usar un respirador N95, protector facial, bata desechable, y probado para la infección de SARS-CoV-2 (GenMark Dx® ePlex™). El resultado de la prueba fue positivo. El paciente fue posteriormente admitido para su posterior manejo.

La evaluación de la etiología de su síncope reveló una hipotensión ortostática con una presión arterial de 116/62 mmHg en posición supina y 85/50 mmHg en posición de pie. El electrocardiograma y la monitorización por telemetría no revelaron ningún defecto cardíaco estructural ni arritmias respectivamente. Al día siguiente, una tomografía computarizada de tórax mostró opacidades bilaterales periféricas de vidrio esmerilado. Al ser dada de alta, continuó teniendo fiebres intermitentes de bajo grado de 100.4-100.8 F. Dada la significativa mejora en los síntomas y la resolución del mareo, fue dada de alta. Posteriormente empeoró en su casa y fue readmitida en otro hospital con fallo respiratorio.

“Guillain-Barré syndrome associated with SARS-CoV-2 infection: causality or coincidence?” (Zhao 2020)

El 23 de enero de 2020, una mujer de 61 años de edad se presentó con una debilidad aguda en ambas piernas y una severa fatiga, que progresó en un día. Regresó de Wuhan el 19 de enero, pero negó tener fiebre, tos, dolor de pecho o diarrea. Su temperatura corporal era de 36.5°C, la saturación de oxígeno era del 99% en el aire ambiente, y la frecuencia respiratoria era de 16 respiraciones por minuto. La auscultación pulmonar no mostró anomalías. El examen neurológico reveló debilidad simétrica (grado 4/5 del Consejo de Investigación Médica) y arreflexia en ambas piernas y pies. 3 días después del ingreso, sus síntomas progresaron. La fuerza muscular era de grado 4/5 en ambos brazos

y manos y 3/5 en ambas piernas y pies. La sensación al tacto ligero y al pinchazo disminuyó en la parte distal.

Los resultados de laboratorio al ingreso fueron clínicamente significativos para la linfocitopenia ($0.52 \times 10^9/L$, normal: $1.1-3.2 \times 10^9/L$) y la trombocitopenia ($113 \times 10^9/L$, normal: $125-300 \times 10^9/L$). La prueba del LCR (día 4) mostró un recuento celular normal ($5 \times 10^6/L$, normal: $0-8 \times 10^6/L$) y un aumento del nivel de proteínas (124 mg/dL, normal: 8-43 mg/dL). Los estudios de conducción nerviosa (día 5) mostraron latencias distales retardadas y ausencia de ondas F en el curso temprano, apoyando la neuropatía desmielinizante. Se le diagnosticó el síndrome de Guillain-Barré y se le administró inmunoglobulina intravenosa. El día 8 (30 de enero), la paciente desarrolló tos seca y fiebre de $38-2^\circ C$. La tomografía de tórax mostró opacidades de vidrio esmerilado en ambos pulmones. Los hisopos orofaríngeos dieron positivo para el SARS-CoV-2 en el ensayo RT-PCR. Fue trasladada inmediatamente a la sala de aislamiento de infecciones y recibió cuidados de apoyo y medicamentos antivirales de arbidol, lopinavir y ritonavir. Su estado clínico mejoró gradualmente y su recuento de linfocitos y trombocitos se normalizó en el día 20. Al ser dada de alta el día 30, tenía una fuerza muscular normal en ambos brazos y piernas y el retorno de los reflejos de los tendones en ambas piernas y pies. Sus síntomas respiratorios también se resolvieron. Las pruebas de hisopado orofaríngeo para el SARS-CoV-2 fueron negativas.

El 5 de febrero, dos parientes de la paciente, que la habían cuidado durante su estancia en el hospital desde el 24 de enero, dieron positivo en el análisis del SARS-CoV-2 y fueron tratados en aislamiento. El pariente 1 desarrolló fiebre y tos el 6 de febrero, y el pariente 2 desarrolló fatiga y tos leve el 8 de febrero. Ambos parientes tenían linfocitopenia y anormalidades radiológicas. En el departamento de neurología, un total de ocho contactos cercanos (incluyendo dos neurólogos y seis enfermeras) fueron aislados para su monitoreo clínico. No presentaban signos ni síntomas de infección y dieron negativo en el análisis del SARS-CoV-2.

“COVID-19 and intracerebral haemorrhage: causative or coincidental?” (Sharifi-Razavi 2020)

Presentamos el caso de un hombre de 79 años con un historial de fiebre y tos de 3 días de duración remitido a urgencias con pérdida de conciencia aguda. En el momento del

ingreso estaba febril (temperatura 38,6°C), con una frecuencia cardíaca rápida (115 latidos por minuto) y una respiración rápida (frecuencia respiratoria, 22 respiraciones por minuto). La presión sanguínea era de 140/65 mm Hg. La presión parcial de oxígeno era de 51,8 mmHg, la presión parcial de dióxido de carbono era de 27,9 mmHg y el oxígeno saturado era del 86,6%. No había antecedentes de hipertensión ni de tratamiento anticoagulante. Además de la pérdida de conciencia (puntuación de la Escala de Coma de Glasgow = 7) y de los reflejos plantares extensores bilaterales, el examen físico reveló estertores gruesos en el lóbulo inferior izquierdo de los pulmones. Los hallazgos paraclínicos revelaron linfopenia (590 células/mm²), tasa de sedimentación de eritrocitos de 85 mm/h, proteína C-reactiva de 10 mg/L, creatinina de 1,4 mg/dL, plaquetas de $210 \times 10^9/L$, tiempo de protrombina de 12 segundos, proporción internacional normalizada de 1 y tiempo parcial de tromboplastina de 64 segundos, así como una función hepática normal y otras pruebas de laboratorio de rutina. La tomografía computarizada del pulmón reveló una opacidad de vidrio esmerilado en el lóbulo inferior izquierdo, y la tomografía computarizada del cerebro reveló una hemorragia intracerebral masiva (HIC) en el hemisferio derecho, acompañada de una hemorragia intraventricular y subaracnoidea. La PCR en tiempo real del hisopo orofaríngeo confirmó la infección por COVID-19.

CONCLUSIONES

- Hasta la fecha de esta revisión, no existen estudios primarios que comprueben que las complicaciones neurológicas presentadas en pacientes con COVID-19 sean atribuidas a éste y no a otra causa. Sin embargo, los reportes de casos existentes sugieren una posible afectación del sistema nervioso en algunos pacientes, la cual necesita ser mejor investigada.
- Las bases fisiopatológicas sugieren que algunos coronavirus son capaces de propagarse por una ruta de sinapsis hasta el centro medular cardiorrespiratorio desde los mecanorreceptores y quimiorreceptores de los pulmones y las vías respiratorias inferiores.
- Considerando la gran similitud entre el SARS-CoV y el SARS-CoV2, queda por aclarar si la posible invasión del SARS-CoV2 es parcialmente responsable de la insuficiencia respiratoria aguda de los pacientes con COVID-19.
- La conciencia de esto puede tener una importancia orientadora para la prevención y el tratamiento de la insuficiencia respiratoria inducida por el SARS-CoV-2.

TABLAS Y FIGURAS

Figura 1. Proceso de selección de estudios incluidos en el análisis.

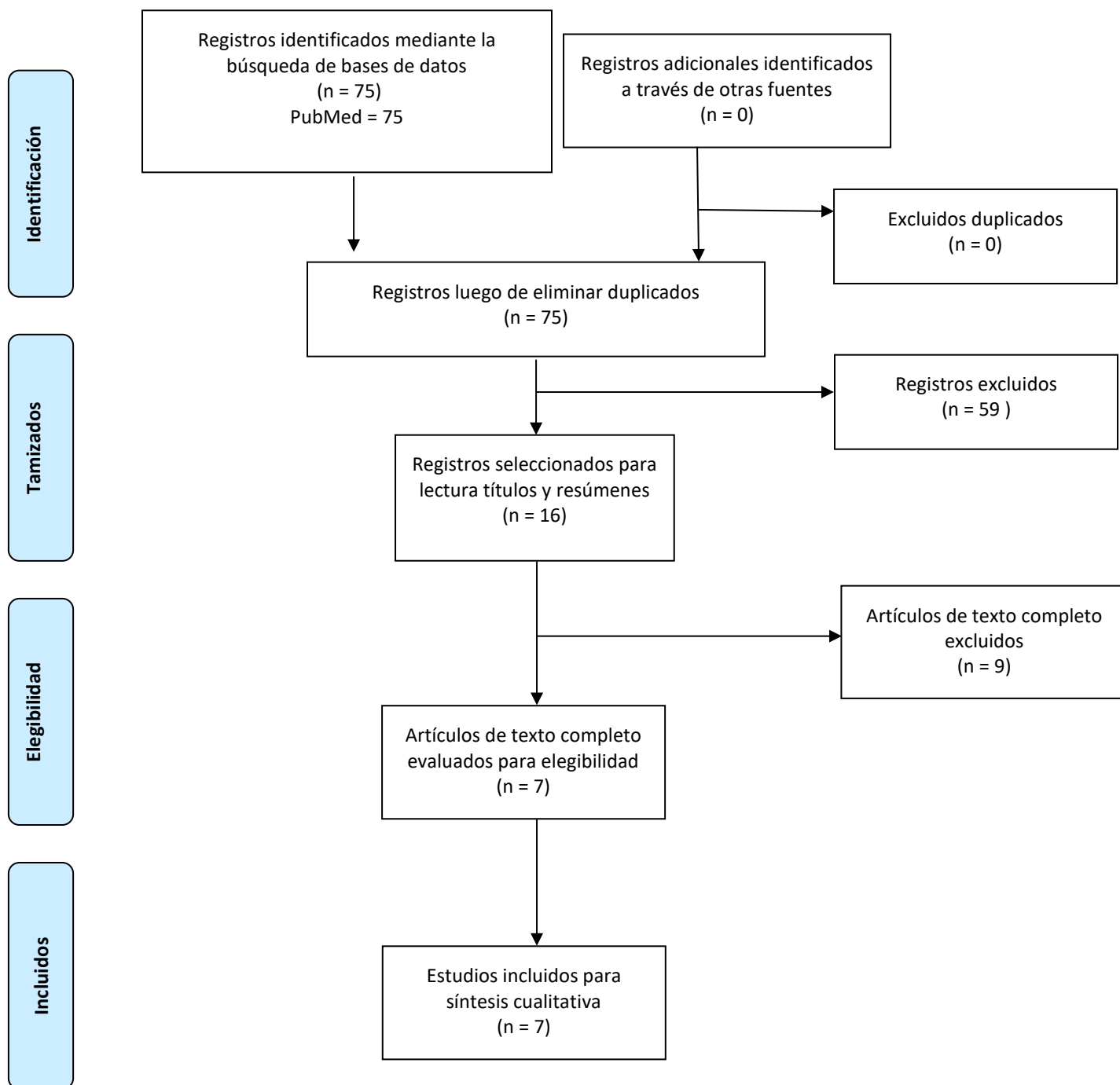


TABLA 1. Estrategia de Búsqueda

SEARCH NUMBER	QUERY	RESULTS
#16	Search (((((Nervous System[Title/Abstract]) OR "Nervous System"[Mesh])) OR ((Nervous System Diseases[Title/Abstract]) OR "Nervous System Diseases"[Mesh] OR "encephalopathy" OR "Guillain-Barre Syndrome"[Mesh]))) AND (((((severe acute respiratory syndrome coronavirus 2[Title/Abstract]) OR "severe acute respiratory syndrome coronavirus 2" [Supplementary Concept])) OR ((COVID-19[Title/Abstract]) OR "COVID-19" [Supplementary Concept])) OR SARS-CoV-2)	75
#15	Search (((Nervous System[Title/Abstract]) OR "Nervous System"[Mesh])) OR ((Nervous System Diseases[Title/Abstract]) OR "Nervous System Diseases"[Mesh])	3815146
#14	Search (Nervous System[Title/Abstract]) OR "Nervous System"[Mesh]	1985644
#13	Search Nervous System[Title/Abstract]	277761
#12	Search "Nervous System"[Mesh]	1851786
#11	Search (Nervous System Diseases[Title/Abstract]) OR "Nervous System Diseases"[Mesh]	2477238
#10	Search Nervous System Diseases[Title/Abstract]	6108
#9	Search "Nervous System Diseases"[Mesh]	2476302
#8	Search (((((severe acute respiratory syndrome coronavirus 2[Title/Abstract]) OR "severe acute respiratory syndrome coronavirus 2" [Supplementary Concept])) OR ((COVID-19[Title/Abstract]) OR "COVID-19" [Supplementary Concept])) OR SARS-CoV-2	1852
#7	Search SARS-CoV-2	777
#6	Search (COVID-19[Title/Abstract]) OR "COVID-19" [Supplementary Concept]	1698
#5	Search COVID-19[Title/Abstract]	1516
#4	Search "COVID-19" [Supplementary Concept]	373
#3	Search (severe acute respiratory syndrome coronavirus 2[Title/Abstract]) OR "severe acute respiratory syndrome coronavirus 2" [Supplementary Concept]	456
#2	Search severe acute respiratory syndrome coronavirus 2[Title/Abstract]	162
#1	Search "severe acute respiratory syndrome coronavirus 2" [Supplementary Concept]	318

Tabla 2. Estudios incluidos en el Reporte

Nº	Autores	Título	Revista y Año
RC-01	Moriguchi T, Harii N, Goto J, Harada D, Sugawara H, Takamino J, et al.	A first Case of Meningitis/Encephalitis associated with SARS-Coronavirus-2.	International Journal of Infectious Diseases, 2020.
RC-02	Poyiadji N, Shahin G, Noujaim D, Stone M, Patel S, Griffith B.	COVID-19–associated Acute Hemorrhagic Necrotizing Encephalopathy: CT and MRI Features	Radiology, 2020.
RC-03	Filatov A, Sharma P, Hindi F, Espinosa PS, A F, P S, et al.	Neurological Complications of Coronavirus Disease (COVID-19): Encephalopathy.	Cureus Journal of Medical Science, 2020

RC: Reporte de caso.

Tabla 3. Resumen estudios incluidos

	Moriguchi Marzo 2020	Tape Abril 2020	Filatov Marzo 2020	Sharifi- Razavi Marzo 2020	Zhaot Mayo 2020	Poyiadji Marzo 2020	Radmanesh Abril 2020
N sujetos	1	1	1	1	1	1	2
Edad	24	79	74	79	61	No reportada	46, 44
Sexo	M	F	M	M	F	F	F
Co-morbilidades	Ninguna	Enfermedad coronaria, hipertensión, falla cardíaca congestiva	Fibrilación atrial, stroke cardioembólico, enfermedad de parkinson, EPOC, celulitis reciente	No reportado	No reportado	No reportada	No reportada
Síntomas	Cefalea, fatiga, fiebre, dolor de garganta.	Febrícula	Fiebre, tos y cefalea	Fiebre, tos, disnea	Asintomática	Fiebre, disnea, tos	Fiebre, disnea, palpitaciones
Características clínicas neurológicas	Pérdida de conciencia, convulsiones.	Sincope	Estado mental alterado, pérdida de conciencia, reactivo a estímulos dolorosos	Pérdida de conciencia	Debilidad en miembros inferiores, fatiga severa, hipoestesis	Estado mental alterado	Espasticidad, hiperreflexia, mioclonus, pérdida de conciencia

Muestra para detectar SARS-COV-2	Nasofaringe, RT-PCR	Tipo de muestra no reportada, PCR - GenMark Dx ePlex	No reportado	Orofaringe, RT-PCR	RT-PCR	Nasofaringe, RT-PCR	No reportado
Exámenes de imagen	Ventriculitis lateral derecha y encefalitis aséptica principalmente en lóbulo mesial derecho e hipocampo. Ceftriaxona, Vancomicina, Aciclovir, esteroides, Levetiracetam, Favipiravir	No reportado	Encefalomalacia en región temporal izquierda (consistente con la historia previa de un ACV embólico).	Hemorragia intracraneal masiva en hemisferio derecho, hemorragia intraventricular y subaracnoides	Retraso en latencia distal, ausencia de ondas F, neuropatía desmielinizante (ELECTROMIOGRAFIA)	Hemorragia en tálamo, lóbulos temporales, región subinsular	Edema cerebral, hemorragias intracraneales, subcorticales y pedúnculos cerebelosas
Tratamiento		No reportado	Vancomicina, meropenem, aciclovir	No reportado	Arbidol, lopinavir, ritonavir	Inmunoglobulina	No reportada
Mortalidad	No reportado	Alta, complicaciones no reportadas	No reportado	No reportado	Alta, sin complicaciones	No reportado	Paciente 1: muerte, Paciente 2: recuperado con complicaciones

Tabla Suplementaria: Estudios excluidos para el reporte

Autores	Título	Revista y Año	Razón de exclusión
Liu Y-C, Liao C-H, Chang C-F, Chou C-C, Lin Y-R.	A Locally Transmitted Case of SARS-CoV-2 Infection in Taiwan.	N Engl J Med., 2020	No aborda complicaciones neurológicas
Chen H, Guo J, Wang C, Luo F, Yu X, Zhang W, et al.	Clinical characteristics and intrauterine vertical transmission potential of.	Lancet., 2020	No aborda complicaciones neurológicas
Huang C, Wang Y, Li X, Ren L, Zhao J, Hu Y, et al.	Clinical features of patients infected with 2019 novel coronavirus in Wuhan, China.	Lancet., 2020	No aborda complicaciones neurológicas
Castro HC, Lins Ramos AS, Amorim G, Ratcliffe NA.	COVID-19: don't forget deaf people.	Nature, 2020	No aborda complicaciones neurológicas
Zhou L, Liu HG.	[Early detection and disease assessment of patients with novel coronavirus pneumonia]	Zhonghua Jie He He Hu Xi Za Zhi., 2020	Artículo en lengua china
Association SCNNBOCMD, Jiang H, Tang B.	[Expert consensus on the management strategy of patients with hereditary ataxia during prevention and control of novel coronavirus pneumonia epidemic]	Zhonghua Yi Xue Yi Chuan Xue Za Zhi., 2020	Artículo en lengua china
Zhang J, Wang S, Xue Y.	Fecal specimen diagnosis 2019 novel coronavirus-infected pneumonia.	J Med Virol., 2020	No aborda complicaciones neurológicas
Xiao H, Zhang Y, Kong D, Li S, Yang N.	Social Capital and Sleep Quality in Individuals Who Self-Isolated for 14 Days During the Coronavirus Disease 2019 (COVID-19) Outbreak in January 2020 in China.	Med Sci Monit., 2020	No aborda complicaciones neurológicas
Zhou L, Zhang M, Gao J, Wang J.	Sars-Cov-2: Underestimated damage to nervous system.	Travel Med Infect Dis., 2020	Carta al editor

REFERENCIAS BIBLIOGRÁFICAS ADICIONALES

Filatov, A., Sharma, P., Hindi, F., Espinosa, P. S., A, F., P, S., F, H., & S, E. P. (2020). Neurological Complications of Coronavirus Disease (COVID-19): Encephalopathy. *Cureus Journal of Medical Science*, 12(3). <https://doi.org/10.7759/cureus.7352>

Hulswit, R. J. G., de Haan, C. a. M., & Bosch, B.-J. (2016). Coronavirus Spike Protein and Tropism Changes. *Advances in Virus Research*, 96, 29-57. <https://doi.org/10.1016/bs.aivir.2016.08.004>

Li, Y.-C., Bai, W.-Z., & Hashikawa, T. (2020). The neuroinvasive potential of SARS-CoV2 may play a role in the respiratory failure of COVID-19 patients. *Journal of Medical Virology*. <https://doi.org/10.1002/jmv.25728>

Lu, R., Zhao, X., Li, J., Niu, P., Yang, B., Wu, H., Wang, W., Song, H., Huang, B., Zhu, N., Bi, Y., Ma, X., Zhan, F., Wang, L., Hu, T., Zhou, H., Hu, Z., Zhou, W., Zhao, L., ... Tan, W. (2020). Genomic characterisation and epidemiology of 2019 novel coronavirus: Implications for virus origins and receptor binding. *The Lancet*, 395(10224), 565-574. [https://doi.org/10.1016/S0140-6736\(20\)30251-8](https://doi.org/10.1016/S0140-6736(20)30251-8)

Moriguchi, T., Harii, N., Goto, J., Harada, D., Sugawara, H., Takamino, J., Ueno, M., Sakata, H., Kondo, K., Myose, N., Nakao, A., Takeda, M., Haro, H., Inoue, O., Suzuki-Inoue, K., Kubokawa, K., Ogihara, S., Sasaki, T., Kinouchi, H., ... Shimada, S. (2020). A first Case of Meningitis/Encephalitis associated with SARS-Coronavirus-2. *International Journal of Infectious Diseases*. <https://doi.org/10.1016/j.ijid.2020.03.062>

Poyiadji, N., Shahin, G., Noujaim, D., Stone, M., Patel, S., & Griffith, B. (2020). COVID-19–associated Acute Hemorrhagic Necrotizing Encephalopathy: CT and MRI Features. *Radiology*, 201187. <https://doi.org/10.1148/radiol.2020201187>

Sharifi-Razavi A, Karimi N, Rouhani N. COVID-19 and intracerebral haemorrhage: causative or coincidental?. *New Microbes New Infect.* 2020;35:100669. Published 2020 Mar 27. doi:10.1016/j.nmni.2020.100669

Radmanesh F, Rodriguez-Pla A, Pincus MD, Burns JD. Severe cerebral involvement in adult-onset hemophagocytic lymphohistiocytosis [published online ahead of print, 2020 Apr 16]. *J Clin Neurosci.* 2020;S0967-5868(20)30681-0. doi:10.1016/j.jocn.2020.04.054

Righi G, Del Popolo G. COVID-19 tsunami: the first case of a spinal cord injury patient in Italy. *Spinal Cord Ser Cases.* 2020;6(1):22. Published 2020 Apr 17. doi:10.1038/s41394-020-0274-9

Zhao, Hua et al. Guillain-Barré syndrome associated with SARS-CoV-2 infection: causality or coincidence? *The Lancet Neurology*, Volume 19, Issue 5, 383 – 384. [https://doi.org/10.1016/S1474-4422\(20\)30109-5](https://doi.org/10.1016/S1474-4422(20)30109-5)