

Pólipo fibrovascular gigante y ulcerado de esófago- reporte de caso y revisión de la literatura

Giant and ulcerated fibrovascular polyp of the esophagus- case report and literature review

Luis Enrique Frisancho Loayza^{1,a}, Francisco Alejandro Perales-Che León^{1,a}, Jorge Luis Corrales Cordano^{2,b}, José Wilmer Carrasco Barboza^{3,c}, Luz Elizabeth Chunga Távora^{4,d}.

RESUMEN

Introducción: Los pólipos fibrovasculares son neoplasias benignas muy raras del esófago, originadas generalmente por debajo del cricoides; son poco sintomáticos por largo tiempo, pudiendo debutar el paciente con regurgitación del pólipo y asfixia, o más frecuentemente con disfagia. **Reporte de caso:** paciente varón, 43 años, con historia de 3 meses de disfagia progresiva, baja ponderal y sensación de cuerpo extraño en esófago; al realizarle exámenes se diagnosticó pólipo fibrovascular benigno gigante ulcerado en esófago que requirió remoción quirúrgica por esofagotomía cervical, con evolución post operatoria favorable y diagnóstico patológico final de Pólipo fibrovascular benigno gigante, ulcerado, de esófago. **Interpretación:** El pronóstico de estos pólipos una vez resecados es excelente, siendo la recurrencia muy rara. Los casos reportados de recidivas, mayoritariamente al ser reevaluados, son considerados como secundarios a remoción incompleta del pólipo en la primera intervención quirúrgica.

Palabras clave: Pólipos, Neoplasias Esofágicas, Enfermedades del Esófago. (Fuente: DeCS-BIREME).

ABSTRACT

Introduction. Fibrovascular polyps are very rare benign neoplasms of the esophagus, usually originating below the cricoid; Are not very symptomatic for a long time, being able to debut the patient with regurgitation of the polyp and asphyxia, or more frequently with dysphagia. **Case report:** male patient, 43 years old, with a history of 3 months of progressive dysphagia, low weight and sensation of foreign body in the esophagus; The diagnosis of benign fibrotic polyp ulcerated in the esophagus that required surgical removal by cervical esophagotomy, with favorable post-operative evolution and final pathological diagnosis of benign, ulcerated benign fibrotic polyp of the esophagus was diagnosed. **Interpretation:** The prognosis of these polyps once resected is excellent, with recurrence very rare. The reported cases of relapses, mostly when reevaluated, are considered

secondary to incomplete removal of the polyp in the first surgical procedure

Keywords: Polyps, Esophageal Neoplasms, Esophageal Diseases. (Source: DeCS-BIREME).

INTRODUCCIÓN

Los pólipos fibrovasculares de esófago son tumores benignos raros derivados de tejido conjuntivo⁽¹⁻³⁾, con poco más de 100 casos reportados en la literatura médica mundial^(1,4-9) y mucho más escasos los reportes en Perú⁽⁴⁻⁹⁾; en 1922 se reporta la primera remoción quirúrgica de un pólipo fibrovascular esofágico^(10,11); los reportes son por lo general casos aislados, y la mayor serie reportada sólo registra 16 casos⁽³⁾. Estos pólipos esofágicos son pedunculados e intraluminales, recubiertos por mucosa normal y compuesto por tejidos vascular, fibroso y adiposo. Se originan generalmente en el tercio proximal del esófago y pueden desarrollar grandes dimensiones^(1,4,9,10,12). Los síntomas aparecen generalmente cuando el pólipo ya es grande^(4,8,9,12). Existen reportes de muerte súbita por asfixia después de regurgitación de la lesión^(1,3,4,12). La mayor incidencia de casos es en hombres entre 50 y 70 años^(1,4,6,11-13).

1. Servicio Cirugía General Hospital "Almanzor Aguinaga Asenjo" – Chiclayo – Perú.
2. Servicio Cirugía de Cabeza y Cuello Hospital "Almanzor Aguinaga Asenjo" – Chiclayo – Perú.
3. Servicio de Gastroenterología Hospital "Almanzor Aguinaga Asenjo" – Chiclayo – Perú.
4. Servicio de Anátomo Patóloga Médico Asistente del Servicio Anatomía Patológica Hospital "Almanzor Aguinaga Asenjo" – Chiclayo – Perú.
a. Cirujano General.
b. Cirujano de Cabeza y Cuello.
c. Médico Gastroenterólogo.
d. Médico Anatómo Patóloga.

Teniendo en cuenta los síntomas debilitantes y el riesgo de asfixia debido a estas lesiones, la resección está indicada, y usualmente se realiza por medio de esofagotomía cervical, sólo casos de pólipos pequeños pueden ser removidos endoscópicamente^(1,4,8,9).

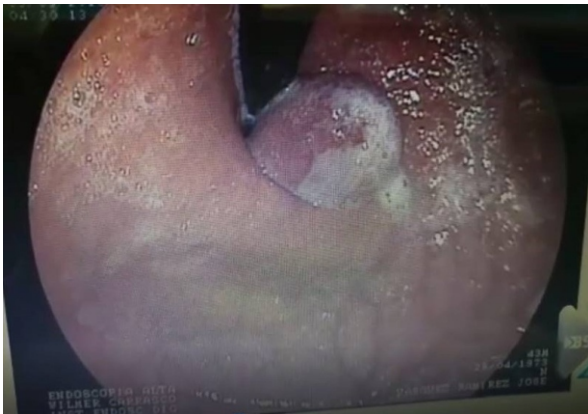REPORTE DE CASO

Paciente varón, 43 años. 2016-08-16 Ingres a Emergencia del Hospital Nacional "Almanzor Aguinaga Asenjo" - Chiclayo (HNAAA) procedente de Tarapoto, con Historia de Disfagia progresiva desde 3 meses antes de su ingreso con dificultad para pasar alimentos sólidos, dolor tipo ardor esofágico inferior, sensación de llenura precoz. Desde 2 mes antes de su ingreso se asocia pérdida progresiva de peso (aproximadamente 7 Kg en 2 meses) y sensación de cuerpo extraño en esófago medio. Desde 1 mes antes de su ingreso, dificultad para pasar líquidos. 3 semanas antes presenta episodios de ahogo al intentar pasar saliva. El día de ingreso presenta episodio de dificultad para respirar con sensación de ahogo y sialorrea abundante y episodio de tos exigente por lo que acude a Emergencia del HNAAA. Examen Físico al ingreso: T° 36,5°C, FC 76/min, FR 18/min, PA 110/80 mmHg, Peso 67 Kg. Despierto, orientado, REG, AREH, AREN. Palidez +/- en piel y mucosas. Cuello cilíndrico, delgado, móvil; ingurgitación yugular (-). Hospitalizado en gastroenterología y luego transferido a Cirugía General.

Se le realizan exámenes auxiliares, incluyendo:

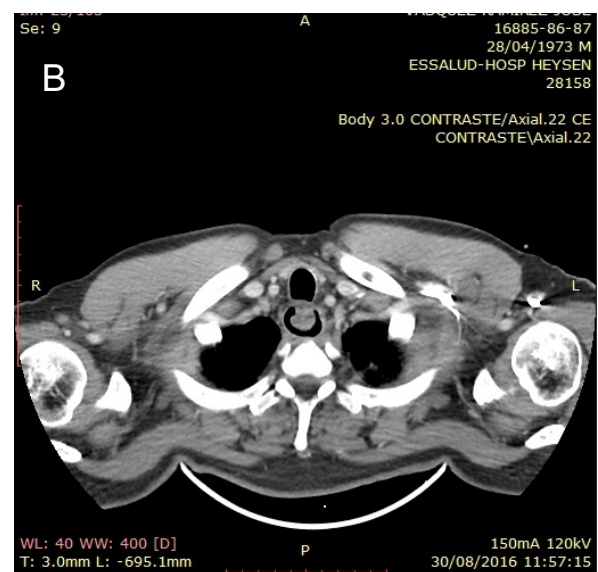
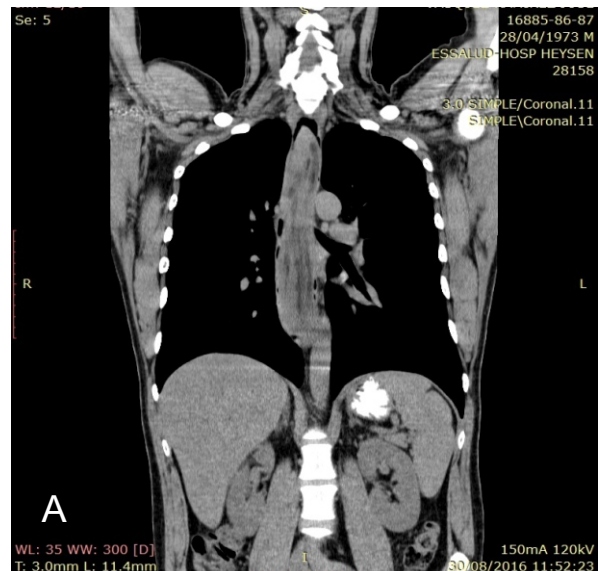
Endoscopia Alta: Esófago, desde los 20 cm de la arcada Dentaria se aprecia gran formación polipoide alargada pedunculada, que se extiende hasta cardias, ocupa el 60% de la luz esofágica, superficie lisa, a nivel de tercio medio se aprecia otra formación polipoide de aprox. 15 mm de diámetro, superficie lisa, concluyendo formación polipoidea que ocupa luz esofágica hasta cardias de EAD, D/Pólipo fibrovascular gigante del Esófago. (Ver Figura N°1).

Figura N°1: Pólipo fibrovascular gigante ulcerado de Esófago, Endoscopia mostrando al pólipo protruyendo a través del cardias.



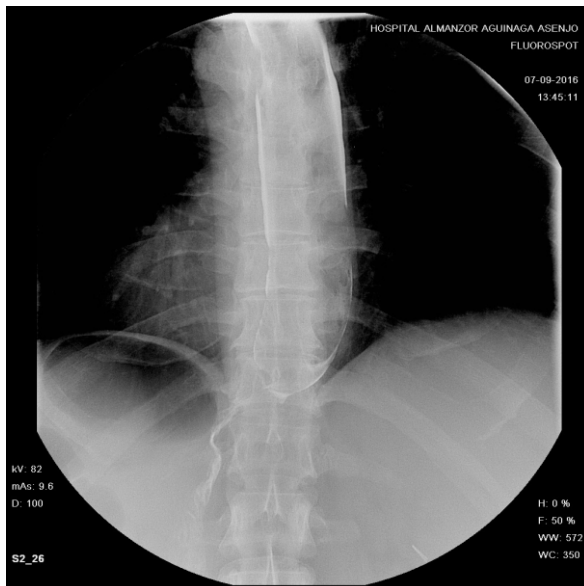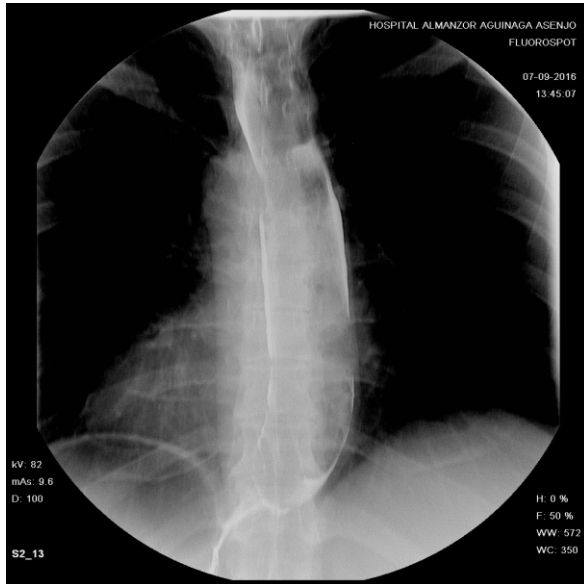
Tomografía de cuello, tórax, abdomen y pelvis con contraste EV: Laringe de morfología conservada. En la luz del esófago, se evidencia Lesión polipoidea de densidad de partes blandas y grasa, impresiona tener base de implantación (a nivel subcricoideo); se extiende caudalmente al esófago distal, ocupa casi la totalidad de la luz del esófago, mide aprox. 214x34x31mms de diámetro craneocaudal, transverso, anteroposterior, compatible con pólipo fibrovascular (fibrolipoma). A nivel de D3, impresiona otra lesión polipoidea de 24mms. No se evidencia adenopatías mediastinales. Concluyendo Pólipos esofágico endoluminal, probable pólipo fibrovascular. (Ver Figuras N° 2)

Figuras N°2: Pólipo fibrovascular gigante ulcerado de Esófago, Tomografía pre-operatoria.



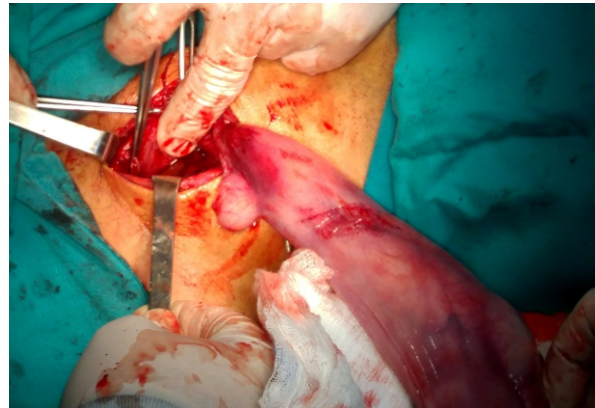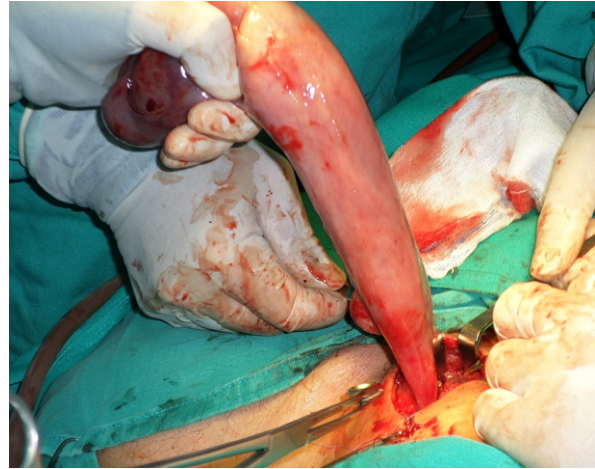
Esofagograma por fluoroscopia, visualizándose tumoración endoesofágica que ocupa la mayor parte de su luz. (Ver Figuras N°3)

Figuras N°3: Pólipo fibrovascular gigante ulcerado de Esófago, Esofagograma por fluoroscopia.

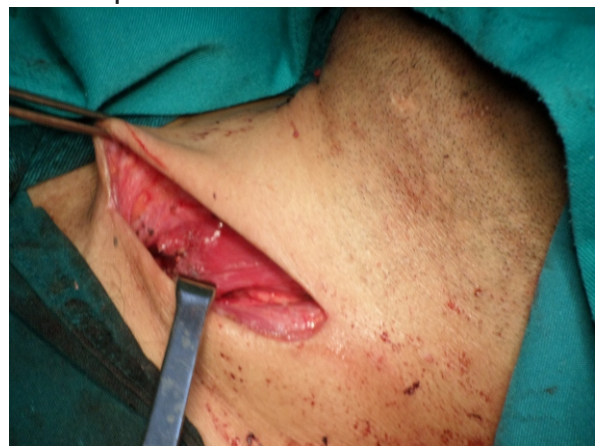

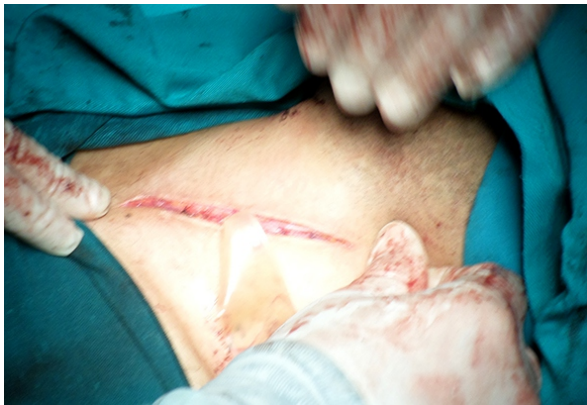Es intervenido quirúrgicamente realizándose exéresis de tumor endo esofágico por acceso cervical lateral izquierdo más drenaje penrose. (Ver Figuras N° 4)

Figuras N°4: Pólipo fibrovascular gigante ulcerado de Esófago, Hallazgos intraoperatorios.



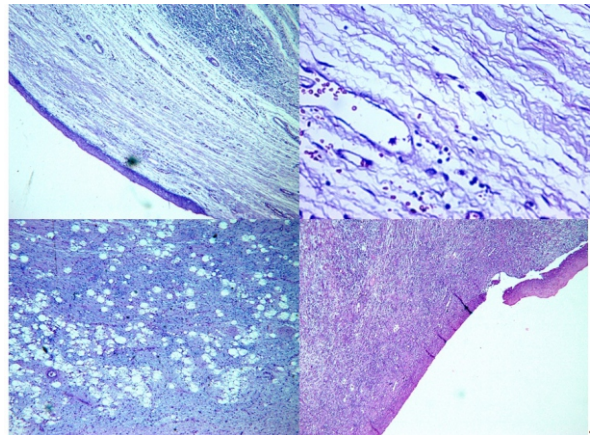
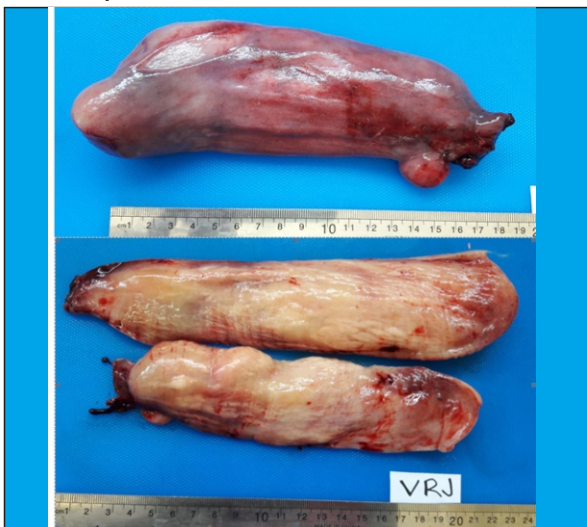Figuras N°5: Pólipo fibrovascular gigante ulcerado de Esófago, Revisión cervical final y cierre de acceso lateral izquierdo.





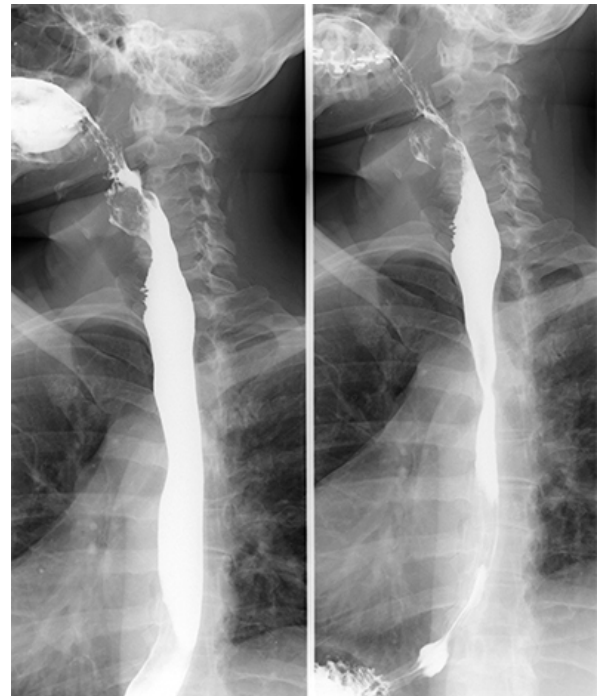Resultado anatómopatológico muestra macroscopía que mide 18.5cm x 6cm x 2.2cm, pesa 223 g, superficie lisa, color brillante rojo violáceo; cerca de la base, de 15mm, nódulo redondeado de 2cm x1.5cm x0.8cm, la base de implantación mide 1.5cm x0.5cm en el tercio distal presenta una zona irregular que mide 4.5cm x3.5cm, la consistencia es fibroelástica. Al corte superficie sólida con áreas de aspecto mixoide y otras fibrosas color crema en la zona distal coloración rojiza. En la microscopía: Presenta islas de tejido adiposo maduro, haces fibrosos con abundantes vasos sanguíneos de pequeño calibre, y áreas mixoides sin lipoblastos, ni mitosis atípicas. Asociado existe infiltrado inflamatorio crónico de tipo linfoplasmocitario multifocal, todas estas estructuras recubiertas con epitelio estratificado. Resultado de Inmunohistoquímica: Vimentina: (+); Alfactina: (-); CD117: (-); CD34: (+) en vasos sanguíneos; KI67: Índice de proliferación del 2%. Diagnóstico Anatómopatológico: Pólipo fibrovascular benigno gigante, ulcerado, de esófago. (Ver Figura N° 6)

Figura N° 6: Pólipo fibrovascular gigante ulcerado de esófago, anatomía patológica macroscopía y microscopía.



Radiografía contrastada de Esófago, pasaje de contraste por los distintos segmentos esofágicos, hasta estómago. Imagen por adición a nivel de 1/3 superior de esófago en relación probable a tejido cicatricial. No evidencia de imágenes por defecto de llenado, ni zonas de estrechez patológica. Patrón mucoso conservado. Controles ambulatorios con evolución postoperatoria imagenológica y clínica favorable favorable (Ver Figura N° 7).

Figura N° 7: Pólipo fibrovascular gigante ulcerado de esófago, radiografía contrastada de esófago postoperatoria.



DISCUSION

En la literatura médica los tumores benignos de esófago

son relativamente raros. Entre los casos reportados, apenas 1-2% son pólipos fibrovasculares gigantes^(2,4,5,7-9). La mayor incidencia de casos es en hombres entre 50 y 70 años^(4,6,11). Según su localización, los tumores esofágicos benignos se dividen en intraluminales, extramurales e intramurales^(4,6,9,13,14). Entre los tumores benignos intraluminales, los pólipos fibrovasculares son los más comunes. Estos pólipos están compuestos de tejido lipomatoso, tejido conjuntivo denso o laxo, entrelazados por una red de vasos y cubierto por epitelio escamoso^(4,6), y casi siempre son únicos⁽⁶⁾. Usualmente estos pólipos surgen del esófago cervical en un nivel inferior al músculo cricofaríngeo, en el triángulo de Laimer^(4,5,6,9,10-13). Los pliegues de mucosa redundante de esta región van formando una lesión polipoide, y junto el paso del bolo alimenticio y la actividad peristáltica del esófago, por medio de la tracción repetitiva durante años, conduce al crecimiento distal de la lesión^(4,15).

Se considera que estas lesiones tienen baja incidencia de transformación maligna^(1,4,8,9,12), pero están reportados casos de carcinoma epitelial escamoso en el epitelio del pólipo y liposarcoma^(1,15).

Los pólipos fibrovasculares tienen comportamiento generalmente indoloro (>80%), con tasa de crecimiento lenta, pudiendo llegar a ser masas de gran volumen, y desarrollar síntomas (como disfagia, odinofagia, baja ponderal, síntomas respiratorios obstructivos, regurgitación, hematemesis) a lo largo de muchos años de evolución^(4,5,8,9,11-13), el paciente estuvo asintomático hasta 3 meses antes del ingreso, en que se hace notoria disfagia y baja ponderal. El síntoma más característicos es regurgitación de la lesión hacia la cavidad oral, infrecuentemente puede obstruir la laringe y asfixiar al paciente^(4,9,11,12,15,16).

Para realizar diagnóstico se recurre a estudios radiográficos contrastados, endoscopia alta con biopsias, ecografía endoscópica, tomografía computarizada, resonancia magnética; estos estudios también sirven para planificar la remoción del pólipo^(6,8,13,14,17), en el presente caso los estudios se centraron en endoscopia, tomografía y fluoroscopia. Otros resultados que se evidencian en los exámenes auxiliares es anemia, valores elevados de proteína reactiva C, velocidad de sedimentación, los cuales se normalizan post excisión del pólipo⁽¹⁾.

La resección de los pólipos fibrovasculares es lo usualmente recomendado^(10,13,18); las opciones son resección endoscópica o quirúrgica y se define basado en tamaño e irrigación de la lesión^(2,4,7); los pólipos menores de 2 cm de diámetro y de pedículo fino son los más recomendados para resección endoscópica por ligadura y electrocauterización del pedículo^(4,6,14,16); los de tamaños mayores preferentemente son removidos a través de esofagotomía cervical, o en algunos casos por

toracotomía^(4,6,10). En el caso presentado, debido a su tamaño se optó por acceso cervical lateral izquierdo, sin embargo también existen reportes de pólipos de gran tamaño resecados endoscópicamente pero que el pólipo es extraído en múltiples fragmentos no en una sola pieza⁽¹⁷⁾.

Histológicamente, los pólipos esofágicos gigantes están cubiertos por epitelio escamoso con ejes fibrovasculares, consistentes en tejido adiposo y conectivo en grado variable, y en una red bien desarrollada de vasos, en varios casos asociado a edema e infiltrado inflamatorio^(9,11,12), los hallazgos en el presente caso son similares a lo reportado. Apesar de lo raro que son estos tumores, el interés en estos pólipos esofágicos gigantes deriva de su grado de crecimiento (característicamente crecimiento lento dentro de la luz esofágica) y su morbilidad^(9,12), en algunos casos coexisten otras patologías como Esófago de Barret⁽¹¹⁾.

El pronóstico de estos pólipos una vez resecados es excelente, siendo la recurrencia muy rara^(8,10,11-13,15); casos reportados de recidivas, mayoritariamente al ser reevaluados, son considerados como secundarios a remoción incompleta del pólipo en la primera intervención quirúrgica⁽¹¹⁾.

Conflictos de interés: Los autores niegan conflictos de interés.

Financiamiento: Autofinanciado.

REFERENCIAS BIBLIOGRÁFICAS

1. Drenth JPH, Wobbes R, Bonenkamp JJ, Nagengast FM. Recurrent esophageal fibrovascular polyp. *Dig Dis Sci*. 2002;47(11):2598-2604.
2. Galindo F, Marzano CA, De la Torre AM. Tumores benignos del esófago. En *Cirugía Digestiva*. 2009;180(1);pp:1-8.
3. Sargent RL, Hood IC. Asphyxiation caused by giant fibrovascular polyp of the esophagus. *Arch Pathol Lab Med*. 2006;130:725-727.
4. Madeira FP, Justo JWR, Wietzycoski CR, et al. Pólipo fibrovascular gigante do esôfago: Desafio diagnóstico. *ABCD Arq Bras Cir Dig*. 2013;26(1):71-73.
5. Colina JC. Pólipos Esofágicos. [Internet]. *Diario Médico*, 2014. [Citado el 04 de noviembre del 2016]. Disponible en: <http://medicablogs.diariomedico.com/jorgeserra/2014/06/01/titulo-polipos-esofagicos-breve-revision-bibliografica/>
6. Nóbrega BB, Figueirêdo SB, Cavalcante LP, et al. Pólipo fibrovascular do esôfago: relato de caso e revisão da literatura. *Radiol Bras* 2002;35(4):243-245.
7. Díaz E, Marcello M, Galindo P, et al. Resección endoscópica de pólipo fibrovascular esofágico

- gigante. [Internet] Semana de las Enfermedades Digestivas, 2011. [Citado el 05 de noviembre del 2016]. Disponible en: http://formacion.sepd.es/Trabajos_SED2011/trabajo_0775/indexs.html
8. Palacios F, Contardo C, Guevara J, et al. Pólipo fibrovascular gigante de esófago. *Rev Gastroenterol Perú*. 2003;23(3):213-216.
 9. Pallabazzer G, Santi S, Biagio S, D'imporzano S. Difficult polypectomy-giant hypopharyngeal polyp; Case report and literatura review. *World J Gastroenterol*. 2013;19(35):5936-5939.
 10. Torres RT, Herrera CD, Morán OE, et al. Pólipo Gigante Fibrovascular del Esófago. Presentación de Caso Único. *Rev Latinoam Cir*. 2011;1(1):53-58.
 11. Pérez MZ. Pólipo gigante fibrovascular del esófago, *Rev Med Cos Cen*. 2007;64 (581)237-242.
 12. Cuk V, Knežević-Ušaj S, Ignjatović M, et al. Giant esophageal fibrovascular polyp with clinical behaviour of inflammatory pseudotumor: A case report and the literature review. *Vojnosanit Pregl*. 2014;71(8):784-791.
 13. Carneros JA, González-Asanza C, Vaquero J, et al. Pólipo fibrovascular esofágico: a propósito de 2 casos. *Gastroenterol Hepatol*. 2000;23:431-432.
 14. Madrid RB, Sánchez SM, Acosta AV, et al. Pólipo gigante esofágico. *An. Med. Interna (Madrid)*. 2003;20(5):272-273.
 15. Haytöglu S, Tuhanioglu B, Bozkurttan A, Kursat O. Giant hypopharyngeal fibrovascular polyp: A case report and review of the relevant literatura. *Case Reports Otolaryngol*. [Revista en Internet]. 2015(2015); 3 pp. Disponible en: <https://www.hindawi.com/journals/criot/2015/670302/55/2015/670302>
 16. Muñoz IC, Cervantes CAR, Nájne JDV. Lesiones polipoides del tracto gastrointestinal, de la boca al ano. *An Radiol Mex*. 2006;5(1):47-66.
 17. Cortés C, Díaz JC, Navarrete C, et al. Pólipo fibrovascular esofágico. Estudio por imágenes multimodalidad. *Rev Med Chile*. 2010;138(6):742-745.
 18. Li J, Yu H, Pu R, Lu Z. Gastroscopic removal of a giant fibrovascular polyp from the esophagus. *Thorac cáncer*. 2016;7(3):363-366. .

Correspondencia

Dr. Perales Che León Francisco Alejandro

Dirección: Plaza de la Seguridad Social s/n - Chiclayo - Perú

Correo: peralesfa@hotmail.com

Revisión de pares

Recibido: 04/11/2016

Aceptado: 15/12/2016