

## PUBLICACIÓN ANTICIPADA

### Publicación anticipada

El Comité Editor de la Revista del Cuerpo Médico Hospital Nacional Almanzor Aguinaga Asenjo aprobó para publicación este manuscrito, teniendo en cuenta la revisión de pares que lo evaluaron y levantamiento de observaciones. Se publica anticipadamente en versión pdf en forma provisional con base en la última versión electrónica del manuscrito, pero sin que aún haya sido diagramado ni se le haya hecho la corrección de estilo. Siéntase libre de descargar, usar, distribuir y citar esta versión preliminar tal y como lo indicamos, pero recuerde que la versión electrónica final y en formato pdf pueden ser diferentes.

### Advance publication

The Editorial Committee of the Journal Cuerpo Medico Hospital Nacional Almanzor Aguinaga Asenjo approved this manuscript for publication, taking into account the peer review that evaluated it and the collection of observations. It is published in advance in a provisional pdf version based on the latest electronic version of the manuscript, but without it having been diagrammed or style corrected yet. Feel free to download, use, distribute, and cite this preliminary version as directed, but remember that the final electronic and pdf versions may differ.

**Citación provisional** / Saquisela-Alburqueque VV, Vences MA. Lesiones metabólicas bilaterales en núcleos basales: Serie de casos y Revisión de literatura. Rev. Cuerpo Med. HNAAA [Internet]. 18 de junio de 2023 [citado 18 de junio de 2023];16(1). DOI: [10.35434/rcmhnaaa.2023.161.1658](https://doi.org/10.35434/rcmhnaaa.2023.161.1658)

Recibido / 28/08/2022

Aceptado / 28/02/2023

Publicación en Línea / 18/06/2023



## **Lesiones metabólicas bilaterales en núcleos basales: Serie de casos y Revisión de literatura**

### **Bilateral metabolic lesions in the basal ganglia: Case series and Literature review**

Víctor V. Saquisela-Alburqueque <sup>1,a</sup>; Miguel A. Vences <sup>2,3, a</sup>

1. Departamento de Neurología, Hospital Nacional Edgardo Rebagliati Martins, EsSalud, Lima, Perú.
  2. Instituto Nacional Cardiovascular, EsSalud, Lima, Perú.
  3. Escuela de Medicina. Universidad César Vallejo. Piura, Perú.
- a. Médico Neurólogo.

#### **ORCID:**

*Víctor V. Saquisela-Alburqueque:*

<https://orcid.org/0000-0001-5792-3170>; [vsaquisela@gmail.com](mailto:vsaquisela@gmail.com)

*Miguel A. Vences:*

<https://orcid.org/0000-0002-8538-6242>; [miguel.vences@upch.pe](mailto:miguel.vences@upch.pe)

#### **Contribuciones:**

VVSA, MAV han participado en concepción y diseño del artículo, recolección y obtención de los datos, redacción y revisión crítica del artículo y aprobaron la versión final.

#### **Fuentes de Financiamiento:**

El presente trabajo ha sido autofinanciado.

#### **Conflicto de Interés:**

Los autores declaramos ausencia de cualquier relación comercial y de financiamiento que pueda originar un posible conflicto de interés.

#### **Correspondencia:**

Víctor V. Saquisela-Alburqueque, MD.  
Departamento de Neurología  
Hospital Nacional Edgardo Rebagliati Martins  
Av. Rebagliati 490, Jesús María, Lima, Perú.  
Teléfono: 511-265-4901 anexo: 3078, 3079, 3081  
Correo electrónico: [vsaquisela@gmail.com](mailto:vsaquisela@gmail.com)

## RESUMEN

**Introducción:** Los núcleos basales son sustancias de materia gris, involucradas en la regulación de distintas funciones metabólicas y son vulnerables a situaciones de hipoxia y distintas situaciones patológicas. Los hallazgos imagenológicos no son específicos en la mayoría de los casos. **Reporte de caso:** Se reportan los casos de diez pacientes con lesiones metabólicas bilaterales en núcleos basales atendidos en un hospital de referencia nacional de Perú y se realiza una revisión de la literatura: 3 casos de Hipoparatiroidismo postquirúrgico, 2 de encefalopatía de Wernicke, 1 con degeneración hepatolenticular, 1 con mielinólisis extrapontina, 1 Intoxicación por metanol y 2 con encefalopatía Hipóxico-isquémica. **Conclusión:** Las lesiones bilaterales de núcleos basales producto de lesiones metabólicas son en gran parte inespecíficas, por lo que el contexto clínico es de vital importancia, así como las particularidades de los hallazgos imagenológicos, para el adecuado reconocimiento de las entidades etiológicas y su manejo oportuno.

**PALABRAS CLAVE:** *Ganglios Basales; Neuroimagen; Imagen por Resonancia Magnética; Tomografía (fuente: DeCS BIREME).*

## ABSTRACT

**Introduction:** Basal nuclei are gray matter substances, involved in the regulation of different metabolic functions and are vulnerable to situations of hypoxia and different pathological situations. Imaging findings are not specific in most cases. **Case of report:** The cases of ten patients with bilateral metabolic lesions in the basal nuclei treated at a national reference hospital in Peru are reported, and a review of the literature is carried out: 3 cases of postoperative hypoparathyroidism, 2 of Wernicke's encephalopathy, 1 with hepatolenticular degeneration, 1 with extrapontine myelinolysis, 1 methanol intoxication and 2 with hypoxic-ischemic encephalopathy. **Conclusion:** Bilateral lesions of the basal nuclei as a result of metabolic lesions are nonspecific, so the clinical context is of vital importance, as well as the particularities of the imaging findings, for the adequate recognition of the etiological entities and their timely management.

**KEYWORDS:** *Basal ganglia; Neuroimaging; Magnetic Resonance Imaging; Tomography (source: MeSH NLM).*

## INTRODUCCIÓN

Los núcleos basales y los tálamos son estructuras de materia gris ubicados profundamente en los hemisferios cerebrales y a menudo, se les denomina "materia gris central". Están involucrados en la regulación de las funciones autonómicas, motoras, sensoriales, límbicas y endocrinas y, en consecuencia, su demanda metabólica supera a la de la corteza cerebral en estado de reposo (1).

La fusión de factores anatómicos y bioquímicos promueve la alta vulnerabilidad de las neuronas de los ganglios basales y determina correlatos clínicos y neurorradiológicos diversos. El principal factor que los hace vulnerable a las situaciones de hipoxia y otras circunstancias patológicas es su irrigación, la cual está compuesta de ramas terminales tanto de la circulación anterior (para el estriato) y la circulación posterior (para el tálamo principalmente) (2).

Las lesiones de los núcleos basales pueden ser unilaterales: En la encefalitis de Rasmussen, diabetes con hemicorea / hemibalismo e infarto, o con mayor frecuencia bilaterales: Relacionadas a hipoxia, desórdenes metabólicos adquiridos, desórdenes hereditarios de la mielina, enfermedades degenerativas, infecciosas, vasculares y otros (3).

Los hallazgos no son específicos en la mayoría de los casos, por lo que el conocimiento del contexto clínico asociado a las características imagenológicas presentes en los pacientes con lesiones en núcleos basales nos permite realizar un diagnóstico oportuno y optimizar el manejo de estos pacientes. El objetivo del presente estudio observacional retrospectivo, el primero en Latinoamérica, es presentar los casos de diez pacientes con lesiones metabólicas bilaterales en núcleos basales atendidos durante el año 2021 en un hospital de referencia nacional de Perú y además realizamos una revisión de la literatura. El protocolo de investigación fue aprobado por el comité de ética institucional y se respetó la anonimidad de los pacientes reportados en el estudio.

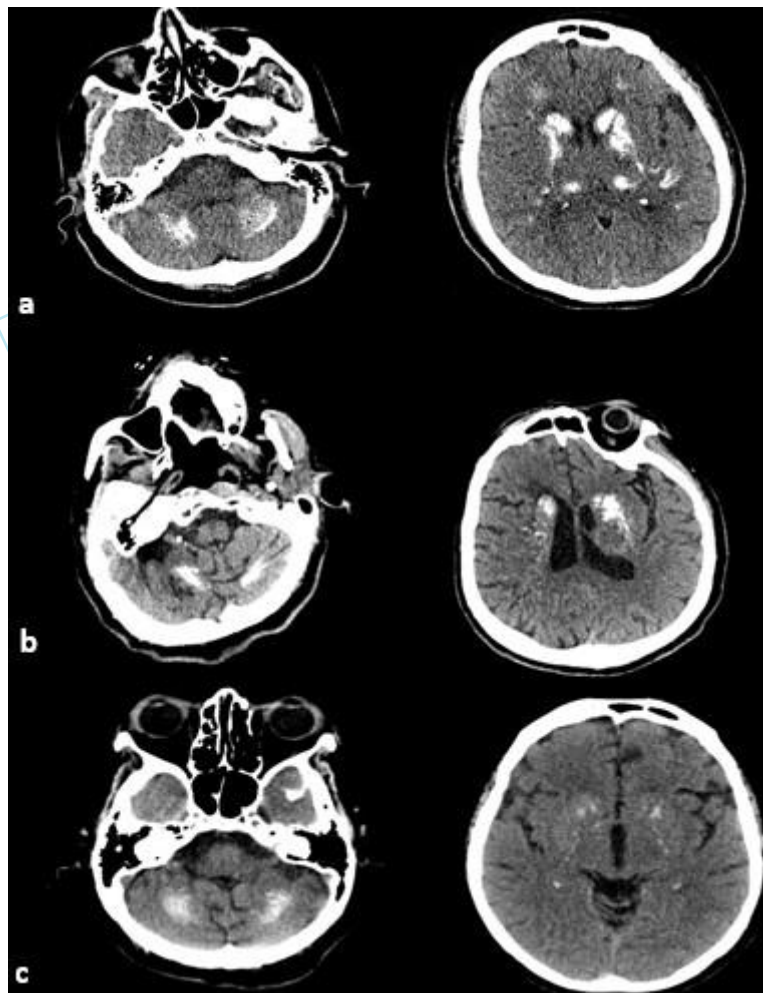
## REPORTE DE CASO

Las características demográficas, clínicas e imagenológicas de los pacientes del estudio se resumen en la **tabla 1**. A continuación, detallamos algunas de las características según diagnóstico de los pacientes:

### *Hipoparatiroidismo postquirúrgico*

Se describen 03 casos (1,2 y3), los tres casos ingresaron al hospital por crisis epilépticas. Dos de los pacientes (casos 1 y 2) tenían como antecedente tiroidectomía y diagnóstico de epilepsia 15-20 años posterior a cirugía, se resalta que en estos casos no se había planteado la posibilidad de hipocalcemia sintomática como causa de crisis epilépticas. De los tres pacientes uno fue hospitalizado en neurología, los otros dos fueron manejados por el servicio de Emergencia. La paciente hospitalizada en el servicio de neurología bajo la sospecha de clínica de Enfermedad de Fahr, es una entidad neurodegenerativa autosómica dominante poco frecuente, con incidencia en personas entre la cuarta y la quinta década de la vida, caracterizada por calcificaciones simétricas cerebrales asociado a trastornos neuropsiquiátricos y síntomas piramidales, extrapiramidales y cerebelosos. sin que se relacione con alteraciones del metabolismo del calcio. Durante la evaluación clínica

destacó la ausencia de trastorno cognitivo y signos extrapiramidales; además de las alteraciones del metabolismo del calcio lo que llevó al diagnóstico de Hipoparatiroidismo postquirúrgico. La tercera paciente ingresó por aparente primer episodio de crisis epiléptica, las tres pacientes presentaron una evolución clínica favorable (figura 1).



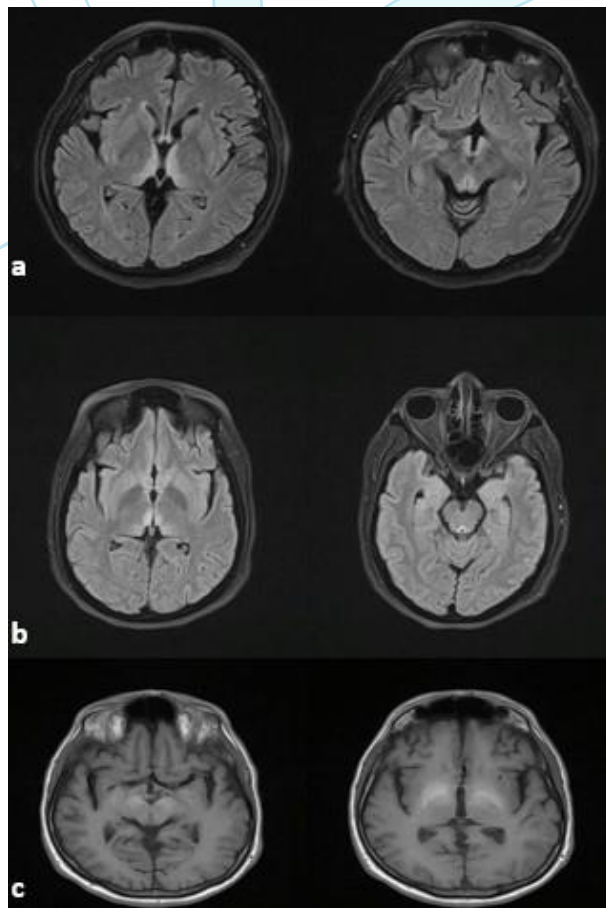
**Figura 1.** Tomografía de Encéfalo sin contraste. Incidencia axial. Muestra tomografía axial computarizada (TAC) de cerebro las tres imágenes (a,b y c corresponden a los casos de hipoparatiroidismo postquirúrgico) , en la figura 1a se evidencian hiperdensidad simétrica en ambos núcleos dentados y en la imagen de la derecha se observa hiperdensidad bilateral simétrica a nivel de núcleos caudados, globos pálidos, putamen y tálamos. Figura 1b se observa hiperdensidad bilateral y simétrica de núcleos dentados y núcleos lenticulares, menor intensidad que la Figura 1a. Figura 1c hiperdensidad en ambos núcleos dentados y escasa hiperdensidad a nivel ambos núcleos caudados.

### *Encefalopatía de Wernicke*

Se describen 2 casos (4 y 5). El primer paciente con este diagnóstico (caso 4) estaba hospitalizado en el servicio de cirugía, durante hospitalización presentó cuadro agudo caracterizado por confusión mental, vértigo objetivo e inestabilidad, no se había reportado fiebre ni compromiso de estado general. Al examen clínico se objetivó un paciente despierto, alerta, hipoatento, desorientado en espacio y tiempo, nistagmo multidireccional y marcha con aumento de base de sustentación, debido a que el cuadro clínico se dio en

el contexto de nutrición enteral prolongada y presentó síndrome vestibular agudo asociado a confusión, se plantea como primera posibilidad Encefalopatía de Wernicke y se planteó estudio imagenológico de Resonancia Magnética, al realizar la imagen (figura 2a muestra la secuencia FLAIR) se objetivan lesiones hiperintensas en T2 y FLAIR bilaterales a nivel de tálamo, cuerpos mamilares, región periacueductal, imagen compatible con Encefalopatía de Wernicke, se le indico Tiamina endovenosa por 5 días y continuar con reposición vía oral, el paciente presentó mejoría sustancial de síntomas llegando a la remisión completa a las 2 semanas.

La segunda paciente (caso 5) fue gestante del primer trimestre, en el contexto de hiperémesis gravídica y presentó cuadro confusional asociado a inestabilidad y sensación de vértigo, al examen clínico se objetivo una paciente despierta, alerta, hipoatenta, desorientado en espacio, leve bradipsiquia, nistagmo multidireccional y marcha con aumento de base de sustentación. Dado el contexto clínico y los hallazgos del examen clínico se plantea diagnóstico de Encefalopatía de Wernicke y se solicita resonancia magnética sin contraste y se inicia tratamiento de tiamina endovenoso. La resonancia magnética mostró hiperseñal en T2 y FLAIR bilateral a nivel de tálamo, cuerpos mamilares, región periacueductal (Figura 2b muestra secuencia FLAIR). La paciente mostró evolución favorable.



**Figura 2. Resonancia magnética nuclear de encéfalo. a:** Secuencia FLAIR axial, en donde se observa hiperseñal bilateral y simétrica a nivel de tálamos, cuerpos mamilares y región periacueductal. **b:** Secuencia FLAIR axial, en donde se observa hiperseñal bilateral y simétrica a

nivel de tálamos periventricular y región periacueductal. **c:** Secuencia T1 axial, se observa hiperseñal bilateral a nivel de mesencéfalo comprometiendo la sustancia negra y globos pálidos bilateral simétrica

### ***Degeneración hepatolenticular***

Paciente varón de 61 años (caso 6) con antecedente de infección por virus hepatitis C, cirrosis hepática; en estudio para trasplante hepático en otra institución. El paciente ingresó por cuadro subagudo caracterizado por bradipsiquia, deterioro cognitivo y crisis epilépticas. Al examen clínico se objetiva paciente despierto, alerta, hipoatento, bradipsiquico, con fallas ejecutivas al test de Luria, interpretación de refranes adecuada. Posterior a la evaluación clínica se plantea deterioro cognitivo en paciente con cirrosis hepática como primera posibilidad Degeneración hepatolenticular, solicitándose Resonancia Magnética de encéfalo, podemos señalar que de no haber existido etiología de la cirrosis una posibilidad diagnóstica podría ser enfermedad de Wilson, en el estudio de resonancia magnética se observa hiperseñal en la secuencia T1 bilateral a nivel de núcleo rojo, globos pálidos (Figura 2c) estas imágenes son compatibles con degeneración hepatolenticular, el paciente fue dado de alta con tratamiento de soporte de la cirrosis hepática, posteriormente fue sometido a trasplante hepático, cursando con evolución favorable.

### ***Mielinólisis extrapontina***

Paciente mujer de 69 años (caso 7) con antecedentes de Diabetes Mellitus, Hipertensión Arterial, obesidad e infección reciente de COVID-19 (10 días antes del ingreso) ingresó por un cuadro clínico agudo, progresivo de 5 días de evolución caracterizado por hipoactividad, malestar general y confusión que progresó a somnolencia. La paciente fue evaluada en el servicio de emergencia y se planteó inicialmente un cuadro de encefalopatía asociada a COVID-19, este paciente fue atendida en plena pandemia, y se solicitaron exámenes auxiliares como tomografía cerebral y de tórax, hemograma, electrolitos, bioquímica general; presentó COVID-19 con compromiso del 25% de tórax. Durante la evolución hospitalaria se solicitó evaluación por neurología por trastorno de conciencia persistente, al examen clínico destaca paciente como dormida, hiporreactiva al estímulo nociceptivo, reflejos troncales conservados; se objetiva variación sustancial de sodio sérico (de 102 a 138 en 20 horas) en el estudio inicial de tomografía no se objetiva cambios sustanciales y se recomienda estudio de resonancia magnética bajo la sospecha de mielinólisis extrapontina, en el estudio de resonancia magnética se observa hiperseñal en T2 y FLAIR bilateral a nivel de caudado-putamen-tálamo asociado a hiperseñal en T1 bilateral a nivel globos pálidos (**Figura 3a** se observa secuencia FLAIR) estos hallazgos confirman mielinólisis extrapontina, la paciente presentó evolución desfavorable falleciendo.

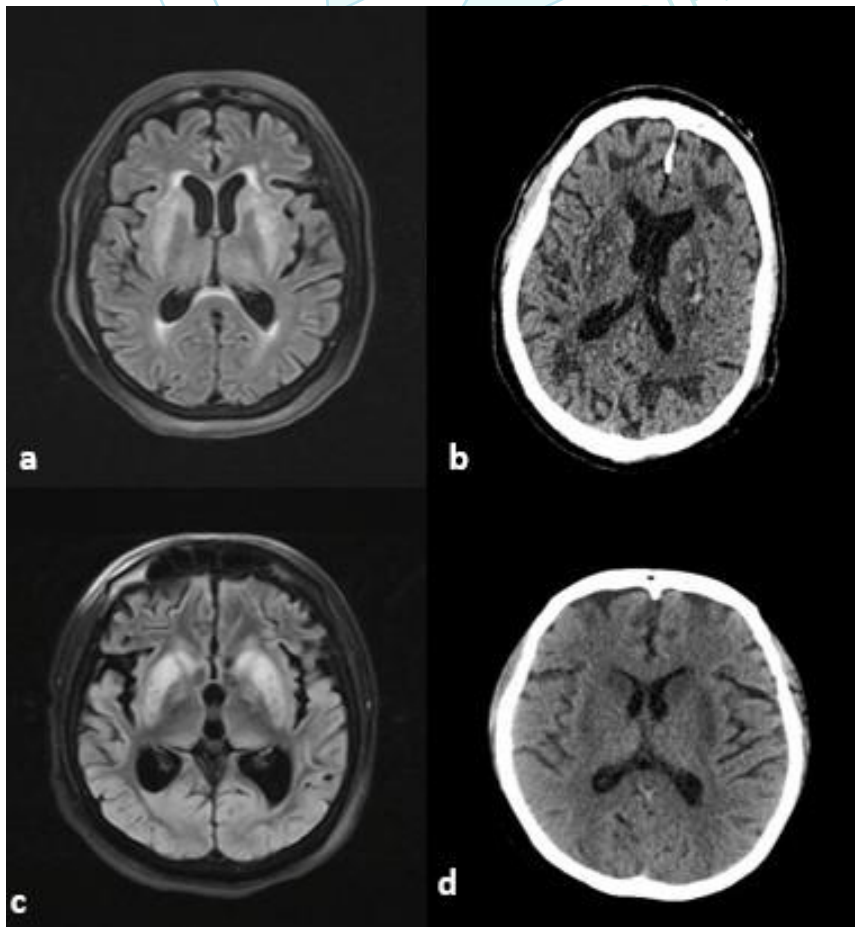
### ***Intoxicación por metanol***

Paciente masculino de 62 años (caso 8) con antecedente de alcoholismo ingresó al servicio de emergencia por cuadro agudo progresivo de 02 días de evolución caracterizado por trastorno de conciencia de tipo somnolencia, confusión y disminución de agudeza visual., durante evaluación se solicitó tomografía cerebral ,hemograma, electrolitos, bioquímica general y gases arteriales; posteriormente se solicitó evaluación por neurología, en el examen clínico describen paciente con somnolencia, reflejos troncales conservados, leve hiperreflexia global. En el estudio tomográfico se objetivan hipodensidades bilaterales a nivel de putamen y lóbulos occipitales (**Figura 3b**), con estos hallazgos se plantearon como diagnósticos posibles: Encefalopatía metabólica vs

vascular. El examen de gases arteriales mostró acidosis metabólica severa ( $\text{pH}=7.09$  Bicarbonato=12 mEq/Lt Lactato=30.3 mmol/Lt) posteriormente los familiares otorgaron el dato de ingesta de metanol lo que permitió definir diagnóstico, paciente fue manejado por el servicio de emergencia y medicina interna, con evolución favorable desde el punto de vista del estado mental, la agudeza visual del paciente se mostró comprometida progresando hasta la amaurosis durante la hospitalización.

### ***Encefalopatía Hipóxico-isquémica***

Los dos pacientes incluidos (casos 9 y 10) son un paciente varón de 43 años (caso 9) que ingreso por cuadro de COVID -19 y una paciente mujer de 28 años (caso 10) con antecedente de obesidad cursaron con insuficiencia respiratoria y evolución tórpida que presentaron parada cardiorrespiratoria de más de 5 minutos de duración, ambos pacientes presentaron estancia prolongada en área de cuidados intensivos, se solicitó evaluación por neurología para definir pronóstico, en el estudio imagenológico de resonancia magnética del caso 9 se objetiva hiperseñal en T2 y FLAIR bilateral a nivel de caudado-putamen e hiperseñal bilateral en T1 a nivel de caudados-globos pálidos. Atrofia cortical moderada-severa (**Figura 3c**), confirmando encefalopatía hipóxico-isquémica severa, paciente progreso a estado vegetativo persistente. En el caso 10 la tomografía cerebral mostró hipodensidad bilateral a nivel de núcleos caudados y putamen (Figura 3d), el paciente presentó mejoría del nivel de conciencia aún con deterioro cognitivo al alta se indicó terapia cognitiva por neuropsicología.



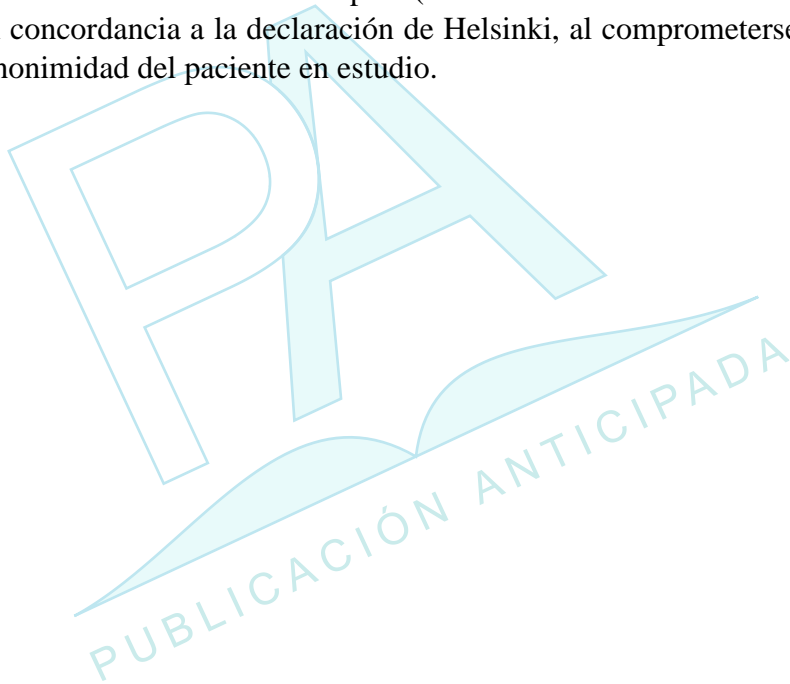
**Figura 3. Resonancia magnética nuclear de encéfalo. a:** Resonancia magnética de encéfalo de incidencia axial secuencia FLAR, se observa hiperseñal a nivel de cúcleos caudados y putamen bilateral. **b:** Tomografía axial computarizada se observa hipodensidad bilateral a nivel de



putamen-palidal con pequeñas áreas hiperdensas en su interior,hipodensidad bilateral subocrtical a nivel occipital. **c:** Resonancia magnética de encéfalo de incidencia axial secuencia FLAR, se observa hiperseñal a nivel de cúcleos caudados, putamen, globos pálidos y tálamo bilateral. **d:** Hipodensidad bilateral a nivel de núcleos caudados y putamen.

### **Consideraciones Éticas**

En el presente estudio no se tuvo contacto directo con los pacientes. En adición, solo los investigadores tuvieron acceso a la historia clínica. El protocolo de investigación fue aprobado por el Comité de Ética del Hospital (CARTA N°900-GRPR -ESSALUD-2021), se realizó en concordancia a la declaración de Helsinki, al comprometerse los autores a respetar la anonimidad del paciente en estudio.



**Tabla 1.** Resumen de las características de los pacientes con lesiones metabólicas bilaterales de núcleos basales.

Caso	Sexo	Edad	Antecedente	Motivo de consulta	Síndrome Clínico	TAC Cerebral	RMN Encéfalo	Exámenes Auxiliares	Diagnóstico	Evolución
1	F	45	Hipotiroidismo postquirúrgico	Crisis epilépticas	Crisis epilépticas generalizadas	Calcificaciones en putamen, caudado, tálamo núcleos dentados bilaterales ( <i>Figura 1a</i> ).			Hipoparatiroidismo postquirúrgico Hipocalcemia sintomática	Favorable
2	F	73	Postoperada de cáncer de tiroides/ Epilepsia	Crisis epilépticas	Crisis epilépticas generalizadas	Calcificaciones en putamen, caudado, tálamo núcleos dentados bilaterales ( <i>Figura 1b</i> ).		Ca sérico=3.9 mg/dl PTH<3.0 pg/mL	Hipoparatiroidismo postquirúrgico Hipocalcemia sintomática	Favorable
3	F	75	Hipotiroidismo postquirúrgico Epilepsia	Crisis epilépticas	Crisis epilépticas generalizadas	Calcificaciones bilaterales en núcleos dentados y globos pálidos ( <i>Figura 1c</i> ).		Calcio iónico=1.06 meq/L Calcio iónico=5.7 meq/L PTH<3 pg/mL	Hipoparatiroidismo postquirúrgico Hipocalcemia sintomática	Favorable
4	M	51	Postooperado apendicetomía Fasciitis necrotizante nutrición parenteral prolongada		síndrome vestibular Oftalmoparesia		Hiperseñal en T2 y FLAIR bilateral a nivel de tálamo, cuerpos mamilares, región periacueductal ( <i>Figura 2a</i> ).		Encefalopatía de Wernicke	Favorable
5	F	44	Gestante	Imbalance y confusión en el contexto de hiperémesis gravídica	síndrome vestibular agudo confusión		Hiperseñal en T2 y FLAIR bilateral a nivel de tálamo, cuerpos mamilares, región periacueductal ( <i>Figura 2b</i> ).		Encefalopatía de Wernicke	Favorable
6	M	61	Cirrosis hepática	Crisis	síndrome	No lesiones evidentes	Hiperseñal en TI bilateral a		Degeneración	Favorable.

			por VHC	epilépticas confusión	Convulsivo síndrome confusional Síndrome prefrontal		nivel de mescencéfalo ,globos pálidos. <i>(Figura 2c).</i>	hepatolenticular	Se realizó trasplante hepático	
7	F	69	HTA/DM2/obesidad / COVID-19	Confusión	síndrome confusional		Hiperseñal en T2 y FLAIR bilateral a nivel de caudado- putamen-talamo Hiperseñal en T1 bilteral a nivel globos pálidos <i>(Figura 3a).</i>	Na=102—138 meq/Lt (20 horas) TAC Tórax: compromiso 25% aprox.	Mielinólisis extrapontina	Falleció
8	M	62	Alcoholismo	disminución de la visión Trastorno de conciencia	Neuropatía óptica encefalopatía	Hipodensidad bilateral a nivel de putamen y lóbulos occipitales <i>(Figura 3b).</i>		PH=7.09 Bicarbonato=12 mEq/Lt Lactato=30.3 mmol/Lt	Intoxicación por metanol	Favorable
9	M	43	Insuficiencia respiratoria por COVID-19	Trastorno de conciencia posterior a parada cardiorrespi ratoria	Estado vegetativo persistente		Hiperseñal en T2 y FLAIR bilateral a nivel de caudado- putamen Hiperseñal bilateral en T1 a nivel de caudados-globos pálidos. Atrofia cortical moderada- severa <i>(Figura 3c).</i>		Encefalopatía hipóxico-isquémica	Estacionaria
10	F	28	Obesidad	Trastorno de conciencia posterior a parada cardiorrespi ratoria	encefalopatía	Hipo densidad bilateral a nivel de núcleos caudados y putamen <i>(Figura 3d).</i>			Encefalopatía Hipóxico-Isquémica	Favorable

\*HTA:Hipertensión Arterial//DM:Diabetes Mellitus//VHC:Virus Hepatitis //TAC:Tomografía Cerebral Computarizada,//PTH:Hormona paratiroides//Ca:Calcio//FLAIR:Recuperación de la inversión atenuada de fluido (secuencia de resonancia magnética//PH:potencial de hidrogeniones

## DISCUSIÓN

### *Hipoparatiroidismo Postquirúrgico*

El hipoparatiroidismo es la complicación post-operatoria más común después de la cirugía de tiroides y se caracteriza por hipocalcemia, niveles elevados de fósforo sérico y niveles plasmáticos bajos o inapropiadamente normales de hormona paratiroidea (11). La hipocalcemia se presenta clásicamente con contracciones musculares, espasmos, hormigueo y entumecimiento. El espasmo carpopedal es característico y, en casos graves, puede progresar a tetania, crisis epilépticas y arritmias cardíacas. La hipocalcemia crónica conlleva a la formación de calcificaciones cerebrales por un mecanismo aún no comprendido en su totalidad. Las calcificaciones suelen afectar al núcleo caudado, el putamen, el globo pálido, el tálamo y el núcleo dentado; las calcificaciones más allá de estas áreas son raras (12).

La crisis tónico-clónica generalizada es el tipo más común de crisis epiléptica que ocurre en los hipoparatiroidismos idiopáticos y postoperatorios (13). Modi y col. encontraron que los pacientes con hipoparatiroidismo idiopático que tenían crisis epilépticas generalizadas también tenían una mayor frecuencia de calcificación de los ganglios basales que aquellos que no tenían, lo que sugiere una asociación entre ellos (13).

Nuestros pacientes, todos presentaron antecedente de cirugía de tiroides, dos tenían el diagnóstico de epilepsia (realizado 15-20 años posterior a cirugía de tiroides), el tercer paciente ingreso por crisis epiléptica y el servicio fue consultado por el hallazgo imagenológico. Los tres casos fueron manejados con tratamiento repositario de calcio y vitamina D.

### *Encefalopatía de Wernicke*

La encefalopatía de Wernicke es un trastorno neurológico agudo debido al déficit de tiamina (vitamina B1), siendo el factor tiempo un determinante para su recuperación, pueden producirse trastornos neurológicos graves como la psicosis de Korsakoff e incluso la muerte. La tríada clásica de síntomas clínicos (cambio del estado mental, ataxia y anomalías oculomotoras) se encuentra en solo el 16-33% de los pacientes en el examen inicial (4,5,6). Esta patología se ha descrito ampliamente en pacientes alcohólicos, sin embargo, existen múltiples condiciones que pueden presentar déficit de tiamina, como desnutrición, quimioterapia, cirugía gastrointestinal, fístula gastro intestinal, hiperémesis gravídica, ayuno/inanición, SIDA, diálisis, nutrición parenteral, enfermedad psiquiátrica con anorexia, infección y enfermedad tiroidea (7). La presencia de la tríada clásica parece ser más frecuente en alcohólicos (53,9%) que en no alcohólicos (33,6%) (8). Según una revisión de Galvin y col (7), de 625 casos descritos en la literatura las causas más frecuentes de encefalopatía de Wernicke en pacientes no alcohólicos fueron enfermedad neoplásica (18,1%), cirugía gastrointestinal (16,8%), hiperémesis gravídica (12,2%) y ayuno o desnutrición (10,2%).

El estudio de elección es la resonancia magnética, describiéndose lesiones bilaterales, simétricas en los tálamos, los cuerpos mamilares, la placa tectal y el área periacueductal, el edema citotóxico reversible parece ser la lesión más distintiva de encefalopatía de Wernicke y las secuencias más útiles para detectarlo son T2, FLAIR y DWI (9,10). Las lesiones atípicas se pueden observar en cerebelo, vermis, núcleos de nervios craneales,

núcleos rojo, dentado y caudado, esplenio y corteza cerebral (10). Las localizaciones atípicas se han descrito casi siempre en pacientes no alcohólicos y en asociación con las alteraciones típicas, mientras que la captación de gadolinio en el tálamo y los cuerpos mamilares es más frecuente en alcohólicos (10).

En nuestros pacientes ninguno fue alcohólico, pero sí presentaron condiciones descritas previamente como nutrición parenteral e hiperémesis gravídica; en ambos casos se observaron alteraciones clásicas en la resonancia magnética descritas previamente y ningún caso presentó la triada clásica.

### ***Mielinólisis Extrapontina***

El síndrome de desmielinización osmótica (SDO) es un trastorno neurológico poco común causado por el daño a la vaina de mielina de las células cerebrales (14). La mielinólisis central pontina (CPM) es la presentación clásica, lo que refleja una mayor susceptibilidad de la sustancia blanca pontina, pero la afectación extrapontina (mielinólisis extrapontina o EPM) es en realidad bastante común (15). Sing y col. realizaron una revisión sistemática sobre SDO tanto pontina como extrapontina, describiendo la corrección rápida de la hiponatremia crónica es el factor predisponente más frecuente para el desarrollo de SDO, alcoholismo, cirrosis, desnutrición y las quemaduras son otras afecciones asociadas, a menudo presentes en combinación con un rápido aumento de la concentración sérica de sodio (15). Se ha propuesto que la fisiopatología de esta entidad parte de un estado hipoosmolar, el cual tiende a inducir edema cerebral por el paso de agua desde el espacio extracelular al intracelular, lo cual se previene con la fuga desde el interior de la célula de iones y aminoácidos, osmolitos (Na, K, taurina, ácido glutámico) y solutos orgánicos (fosfocreatina, mioinositol, glutamina) (16). Con la rápida corrección de la hiponatremia se produce una elevación de la osmolaridad plasmática, siendo el medio extracelular hipertónico con respecto al intracelular, con la consiguiente deshidratación del tejido cerebral, condición responsable de la mielinólisis (17).

La presentación clínica puede ser bastante variable. Siendo la encefalopatía, en diferentes grados desde confusión hasta letargo, la presentación más común, pero el coma se ha descrito en menos del 15% de los casos.

El método estándar actual para el diagnóstico de SDO es la resonancia magnética de encéfalo. La desmielinización pontina sigue siendo el sello distintivo de la enfermedad, pero se pueden observar lesiones puramente extrapontinas en el 12,8% de los casos (15). Las lesiones extrapontinas se localizan con mayor frecuencia en el mesencéfalo, los tálamos y los ganglios basales (18,19).

En nuestro paciente el contexto clínico clave para el diagnóstico fue la rápida corrección del sodio y el trastorno de conciencia persistente, en las imágenes destaca el compromiso bilateral de núcleos basales; lamentablemente nuestro paciente falleció.

### ***Degeneración hepatolenticular (DHL)***

Esta condición fue descrita por Van Woerkem en 1914 y luego descrita por Victor y Adams en 1965 (20). Los síntomas clínicos son numerosos, pero los pacientes pueden

mostrar signos y síntomas que pueden incluir parkinsonismo, deterioro cognitivo, ataxia, apatía, somnolencia, mielopatía, distonía, discinesias craneales y corea (21).

La degeneración hepatolenticular ocurre en una gran variedad de enfermedades hepatobiliares avanzadas. La derivación portosistémica es un factor predisponente importante para su desarrollo porque su presencia puede permitir que sustancias tóxicas ingresen al cerebro a través de la circulación sistémica, lo que finalmente resulta en la acumulación de sustancias tóxicas en el cerebro como manganeso o amoniaco. Aunque la hiperamonemia fue el foco de atención en las primeras investigaciones sobre la DHL, la teoría del manganeso ha ganado más apoyo en las últimas dos décadas, el hallazgo imagenológico de hiperseñal en las secuencias T1 putamen bilateral ha marcado un nuevo direccionamiento en la fisiopatogenia de la DHL que aún no es comprendida a plenitud (22).

Se estima que la prevalencia de la DHL en la enfermedad hepática crónica es del 1 al 2% (22). Siempre es difícil diferenciarla de la Enfermedad de Wilson, debemos tener en cuenta si bien en la Enfermedad de Wilson se ha descrito principalmente “la cara del panda gigante” (hiperseñal en T2 a nivel del tálamo, núcleo caudado, mesencéfalo) también se ha descrito hiperseñal a nivel del putamen en T1 (23); para distinguir ambas entidades se ha diseñado una escala (24) que define la probabilidad en base a características clínicas y paraclínicas.

En nuestro paciente la etiología de la cirrosis hepática ya estaba definida, así como se destaca la presencia de un síndrome prefrontal, la ausencia de anillos de Keyser Fletcher, no contaba con estudios de cobre en orina, ni ceruloplasmina. Llama la atención la presencia de crisis epilépticas lo cual no ha sido descrito previamente, lo que podría corresponder tal vez a una incorrecta tipificación de algún movimiento involuntario observado durante su evaluación clínica. Podemos ampliar diciendo que, en el seguimiento el paciente mostró una evolución favorable y fue sometido a trasplante hepático.

### ***Intoxicación por metanol***

La intoxicación aguda por metanol es rara, suele ser una intoxicación accidental o suicida. La presentación clínica puede variar mucho de un paciente a otro. Un período de latencia de 12 a 24 horas a menudo sigue a la ingestión de metanol (25). La neurotoxicidad del metanol resulta de los productos finales de su metabolismo: formaldehído y formiato. La intoxicación metabólica aguda produce acidosis metabólica severa y secuelas neurológicas graves. Los síntomas del sistema nervioso central son comunes e incluyen cefalea, mareo, debilidad y malestar general. La ingestión de grandes cantidades de metanol puede provocar crisis epilépticas, estupor, coma y la muerte. El diagnóstico se basa en la presencia de acidosis metabólica severa con desequilibrio aniónico, osmolar alto y niveles elevados de metanol sérico (26). Los hallazgos de RM y TAC cerebral más característicos en la toxicidad por metanol son las necrosis putaminales bilaterales, que pueden tener diversos grados de hemorragia (27). Nuestro paciente ingreso por cuadro clínico compatible además del dato brindado por la familia de la ingesta de metanol previa.

### ***Encefalopatía hipóxico-isquémica (EHI)***

La lesión cerebral anóxico-isquémica es una de las complicaciones más temidas y devastadoras del paro cardíaco. La conciencia se pierde en cuestión de segundos o minutos debido a un flujo sanguíneo cerebral insuficiente en medio de un colapso hemodinámico completo. Si se restablece rápidamente la circulación adecuada, se pueden salvar las neuronas y las células gliales, pero el tiempo es crítico porque las reservas cerebrales de oxígeno se pierden en 20 segundos y las reservas de glucosa y trifosfato de adenosina se agotan en solo 5 minutos (27). En los adultos, la EHI leve puede afectar solo las zonas limítrofes. La EHI grave afecta característicamente las estructuras de la materia gris, incluida la corteza cerebral, los núcleos basales y el hipocampo. El tálamo y el cerebelo también pueden verse afectados, pero el tronco del encéfalo y la sustancia blanca cerebral suelen estar intactos. Los hallazgos de la TAC incluyen edema difuso, disminución de la atenuación de la sustancia gris cortical con pérdida de la diferenciación normal entre sustancia gris y sustancia blanca, y disminución bilateral de la atenuación de los ganglios basales y el tálamo (28), estos cambios se pueden apreciar con mayor claridad en RMN así como de forma más temprana con las secuencias de difusión y ADC. En los casos clínicos descritos en nuestros pacientes, se observó lesión bilateral en núcleos basales, llama la atención en uno de ellos se observó hiperseñal en T1, lo cual podría estar asociado a sangrado subagudo tardío o a una necrosis palidal.

PUBLICACIÓN ANTICIPADA

### Conceptos Clave:

- La presencia de lesiones bilaterales de núcleos basales simétricas nos debe hacer sospechar de un sustrato metabólico como primera posibilidad.
- Las calcificaciones bilaterales en el contexto de cirugía de tiroides y ausencia de compromiso cognitivo y/o extrapiramidal nos deben hacer sospechar de trastorno de metabolismo de calcio como primera posibilidad, siendo común la presentación de crisis epilépticas.
- El síndrome vestibular agudo asociado a confusión en el contexto de nutrición enteral o hiperémesis gravídica sugieren encefalopatía de Wernicke.
- La degeneración hepatolenticular es una entidad que se caracteriza por deterioro cognitivo subagudo-crónico, movimientos involuntarios en un paciente con patología hepática y muestra típicamente lesiones simétricas en las secuencias T1 en núcleos basales.
- La mielinólisis extrapontina es una entidad a considerar ante cambios bruscos del sodio y se presenta como encefalopatía en un amplio abanico desde confusión mental hasta coma, muestran lesiones bilaterales en núcleos basales las cuales son evaluables en resonancia magnética.
- La encefalopatía hipóxica isquémica muestra cambios anatómicos tanto corticales como subcorticales y la presencia de estas alteraciones ensombrece el pronóstico.

### CONCLUSIÓN

Presentamos los resultados de un estudio observacional de pacientes con lesiones bilaterales de núcleos basales producto de lesiones metabólicas, siendo el contexto clínico, así como los hallazgos imagenológicos, de vital importancia para la resolución de los casos. A nuestro conocimiento, es el primer reporte descrito en Latinoamérica, muestra la fortaleza de reunir un número relativamente amplio de pacientes, tratándose de entidades clínicas poco frecuentes. Además, presentamos los resultados de un estudio sobre la realidad de un hospital público de referencia nacional de amplia resolución y afluencia de pacientes, lo que a su vez nos muestra la importancia del reconocimiento oportuno de estas entidades.



## REFERENCIAS BIBLIOGRÁFICAS

1. Van Cauter S, Severino M, Ammendola R, Van Berkel B, Vavro H, van den Hauwe L, et al. Bilateral lesions of the basal ganglia and thalami (central grey matter)—pictorial review. *Neuroradiology*. 2020;62(12):1565-605.
2. Tambasco N, Romoli M, Calabresi P. Selective basal ganglia vulnerability to energy deprivation: Experimental and clinical evidences. *Progress in Neurobiology*. 2018;169:55-75.
3. Bekiesinska-Figatowska M, Mierzewska H, Jurkiewicz E. Basal ganglia lesions in children and adults. *European Journal of Radiology*. 2013;82(5):837-49.
4. Latt N, Dore G. Thiamine in the treatment of Wernicke encephalopathy in patients with alcohol use disorders. *Internal Medicine Journal*. 2014;44(9):911-5.
5. Chandrakumar A, Bhardwaj A, Jong GW 't. Review of thiamine deficiency disorders: Wernicke encephalopathy and Korsakoff psychosis. *Journal of Basic and Clinical Physiology and Pharmacology*. 2019;30(2):153-62.
6. Sechi G, Serra A. Wernicke's encephalopathy: new clinical settings and recent advances in diagnosis and management. *Lancet Neurol*. 2007;6(5):442-55.
7. Ota Y, Capizzano AA, Moritani T, Naganawa S, Kurokawa R, Srinivasan A. Comprehensive review of Wernicke encephalopathy: pathophysiology, clinical symptoms and imaging findings. *Jpn J Radiol*. 2020;38(9):809-820.
8. Galvin R, Brathen G, Ivashynka A, Hillbom M, Tanasescu R, Leone MA. EFNS guidelines for diagnosis, therapy and prevention of Wernicke encephalopathy. *Eur Journal Neurol*. 2010;17:1408-18.
9. Santos C, Tavares L, Morais M, Marques-Dias MJ, Pezzi LA, Scarabotolo G, et al. Non-alcoholic Wernicke's encephalopathy: broadening the clinicoradiological spectrum. *Br J Radiol*. 2010;83:437-46.
10. Zuccoli G, Pipitone N. Neuroimaging findings in acute Wernicke's encephalopathy: review of the literature. *Am J Roentgenol*. 2009;192:501-8.
11. Kakava K, Tournis S, Papadakis G, Karelas I, Stampouloglou P, Kassi E, et al. Postsurgical Hypoparathyroidism: A Systematic Review. *In Vivo*. 2016;30(3):171-9.
12. Posen S. Computerized tomography of the brain in surgical hypoparathyroidism. *Ann Intern Med*. 1979;91(3):415.
13. Modi S, Tripathi M, Saha S, Goswami R. Seizures in patients with idiopathic hypoparathyroidism: effect of antiepileptic drug withdrawal on recurrence of seizures and serum calcium control. *Eur J Endocrinol*. 2014;170(5):777-783.
14. Brown WD. Osmotic demyelination disorders: central pontine and extrapontine myelinolysis. *Curr Opin Neurol* 2000; 13: 691-697.
15. Singh TD, Fugate JE, Rabinstein AA. Central pontine and extrapontine myelinolysis: a systematic review. *Eur J Neurol*. 2014 Dec;21(12):1443-50.
16. Ropper AH, Samuels MA. Editores: Adams and Victor. *The Acquired Metabolic Disorders of the Nervous System. Principles of Neurology*. Ninth edition. Boston: McGraw-Hill Companies, Inc: 2009.

17. DeLuca GC, Nagy ZS, Esiri MM, Davey P. Evidence for a role for apoptosis in central pontine myelinolysis, *Acta Neuropathol* 2002; 103: 590-8.
18. Kallakatta RN, Radhakrishnan A, Fayaz RK, Unnikrishnan JP, Kesavadas C, Sarma SP. Clinical and functional outcome and factors predicting prognosis in osmotic demyelination syndrome (central pontine and/or extrapontine myelinolysis) in 25 patients. *J Neurol Neurosurg Psychiatry* 2011; 82: 326–331.
19. Graff-Radford J, Fugate JE, Kaufmann TJ, Mandrekar JN, Rabinstein AA. Clinical and Radiologic Correlations of Central Pontine Myelinolysis Syndrome. *Mayo Clinic Proceedings*. 2011;86(11):1063-7.
20. Victor M, Adams RD, Cole M. THE ACQUIRED (NON-WILSONIAN) TYPE OF CHRONIC HEPATOCEREBRAL DEGENERATION. *Medicine*. 1965;44(5):345–96.
21. Schwendimann RN, Minagar A. Liver Disease and Neurology. *CONTINUUM: Lifelong Learning in Neurology*. 2017 Jun;23(3):762.
22. Shin HW, Park HK. Recent Updates on Acquired Hepatocerebral Degeneration. Tremor and Other Hyperkinetic Movements. 2017 5;7(0):463.
23. Sinha S, Taly AB, Ravishankar S, Prashanth LK, Venugopal KS, Arunodaya GR, et al. Wilson's disease: cranial MRI observations and clinical correlation. *Neuroradiology*. 2006 Sep 1;48(9):613–21.
24. Bandmann O, Weiss KH, Kaler SG. Wilson's disease and other neurological copper disorders. *The Lancet Neurology*. 2015;14(1):103–13.
25. Rubinstein D, Escott E, Kelly JP. Methanol intoxication with putaminal and white matter necrosis: MR and CT findings. *American Journal of Neuroradiology*. 1995;16(7):1492–4.
26. Blanco M, Casado R, Vázquez F, Pumar JM. CT and MR Imaging Findings in Methanol Intoxication. *American Journal of Neuroradiology*. 2006 1;27(2):452–4.
27. Fugate JE. Anoxic-Ischemic Brain Injury. *Neurologic Clinics*. 2017;35(4):601–11.
28. Kjos B, Brant-Zawadzki M, Young R. Early CT findings of global central nervous system hypoperfusion. *American Journal of Roentgenology*. 1983 ;141(6):1227–32.