

PUBLICACIÓN ANTICIPADA

Publicación anticipada

El Comité Editor de la Revista del Cuerpo Médico Hospital Nacional Almanzor Aguinaga Asenjo aprobó para publicación este manuscrito, teniendo en cuenta la revisión de pares que lo evaluaron y levantamiento de observaciones. Se publica anticipadamente en versión pdf en forma provisional con base en la última versión electrónica del manuscrito, pero sin que aún haya sido diagramado ni se le haya hecho la corrección de estilo. Siéntase libre de descargar, usar, distribuir y citar esta versión preliminar tal y como lo indicamos, pero recuerde que la versión electrónica final y en formato pdf pueden ser diferentes.

Advance publication

The Editorial Committee of the Journal Cuerpo Medico Hospital Nacional Almanzor Aguinaga Asenjo approved this manuscript for publication, taking into account the peer review that evaluated it and the collection of observations. It is published in advance in a provisional pdf version based on the latest electronic version of the manuscript, but without it having been diagrammed or style corrected yet. Feel free to download, use, distribute, and cite this preliminary version as directed, but remember that the final electronic and pdf versions may differ.

Citación provisional /Mena Parco R. Reconstrucción de aparato extensor en sarcoma fibromixoide de bajo grado en rodilla: reporte de caso. Rev. Cuerpo Med. HNAAA [Internet]. 16 de junio de 2023 [citado 16 de junio de 2023];16(1). DOI: [10.35434/rcmhnaaa.2023.161.1626](https://doi.org/10.35434/rcmhnaaa.2023.161.1626)

Recibido / 09/08/2022

Aceptado / 30/04/2023

Publicación en Línea / 16/06/2023

RECONSTRUCCIÓN DE APARATO EXTENSOR EN SARCOMA FIBROMIXOIDE DE BAJO GRADO EN RODILLA: REPORTE DE CASO.

EXTENSOR MECHANISM RECONSTRUCTION IN LOW-GRADE FIBROMYXOID SARCOMA AROUND THE KNEE: CASE REPORT.

Raúl Mena Parco ^{1,a}

1. Servicio de Cirugía Ortopédica y Traumatología, Hospital Nacional Alberto Sabogal Sologuren, EsSalud. Callao, Perú.
 - a. Médico Asistente.

Autor para correspondencia:

raulmena97@hotmail.com

ORCID: 0000-0003-2525-8713

Jirón Colina S/N Bellavista Callao Perú.

Declaración de conflicto de interés:

El autor no tiene conflicto de intereses que declarar.

Financiamiento:

La presente investigación no ha recibido ayudas específicas provenientes de agencias del sector público, sector comercial o entidades sin ánimo de lucro.

RESUMEN.

Introducción: El sarcoma fibromixóide de bajo grado es una tumoración maligna con alto riesgo de desarrollar recurrencia y metástasis, siendo la resección quirúrgica con márgenes amplios el tratamiento principal, la preservación de la extremidad y su reconstrucción es de alta demanda para los cirujanos. **Reporte de caso:** Presentamos el caso de una mujer de 67 años con recurrencia de tumoración en rodilla desde hace 12 meses, operado dos años antes. Se realizó resección oncológica de tumoración con reconstrucción de articulación de rodilla con prótesis Endo Model y reconstrucción de aparato extensor con injerto sintético de malla de polipropileno más autoinjerto de semitendinoso y gracilis. La patela se reconstruyó con autoinjerto de cóndilo femoral posterior. A los 16 meses de seguimiento la paciente se encuentra libre de enfermedad, con puntaje de 27 en la escala para miembro inferior de la MSTS (Musculoskeletal Tumour Society). **Conclusión:** La combinación de injerto sintético con autoinjerto de isquiotibiales puede disminuir la tasa de falla de la reconstrucción del aparato extensor por resecciones oncológicas.

Palabras clave: reporte de caso; reconstrucción aparato extensor; malla de polipropileno; sarcoma fibromixóide de bajo grado; patela

ABSTRACT

Introduction: Low-grade fibromyxoid sarcoma is a malignant tumor with a high risk of developing recurrence and metastasis, surgical resection with wide margins is the main treatment, limb preservation and reconstruction is in high demand for surgeons. **Case of report:** We present the case of a 67-year-old woman with a recurrence of a knee tumor that had been operated on two year earlier. Oncological resection of the tumor was performed with reconstruction of the knee joint with an Endo Model prosthesis and extensor mechanism reconstruction with a synthetic polypropylene mesh graft plus a semitendinosus and gracilis autograft. The patella was reconstructed with posterior femoral condyle autograft. At 16 months of patient follow-up, she is free of disease, with a score of 27 on the lower limb scale of the MSTS (Musculoskeletal Tumor Society). **Conclusion:** The combination of synthetic graft with hamstring autograft can reduce the failure rate of extensor mechanism reconstruction due to oncological resections.

Keywords: Case report; extensor mechanism reconstruction; polypropylene mesh; Low-grade fibromyxoid sarcoma; Patella

INTRODUCCIÓN:

Evans (1) en 1987 describió, en dos adultos jóvenes, tumores de partes blandas sin clasificación y de apariencia benigna que desarrollaron metástasis pulmonares, denominándolos como sarcoma fibromixoide de bajo grado (SFMBG). Este tipo de tumor se localiza con mayor frecuencia en las zonas proximales de las extremidades y en el tronco. Ocurre con predilección en hombres, típicamente en adultos jóvenes, pero pueden presentarse a cualquier edad y en ambos sexos. El tratamiento indicado es la cirugía con márgenes de seguridad oncológica (2).

La articulación de la rodilla es una zona de muy baja frecuencia para la presentación de SFMBG. Cuando la resección tumoral requiere la exeresis de la articulación de la rodilla incluyendo el aparato extensor, se describen distintas técnicas para preservar la función de la articulación reconstruyendo el aparato extensor. Estas técnicas han sido desarrolladas principalmente en casos de complicaciones de pacientes sometidos a artroplastia de rodilla por artrosis (3) cuyas principales complicaciones de estos procedimientos son las rupturas, alargamiento de la reconstrucción o rigidez articular (4).

Presentamos el reporte de un caso de SFMBG localizado en rodilla, sometido a resección quirúrgica con márgenes oncológicos y reconstrucción de articulación de rodilla y del aparato extensor utilizando combinación de técnicas de autoinjerto del cóndilo femoral en reemplazo de la rótula y de injerto sintético del tendón patelar más autoinjerto de tendones isquiotibiales.

REPORTE DEL CASO:

Paciente mujer de 67 años, operada hace dos años en otra institución con diagnóstico prequirúrgico de lipoma con tiempo de enfermedad de cinco años. El resultado de anatomía patológica del tejido extraído indicó sarcoma mixoide, sin precisar márgenes. Acudió por presentar recurrencia de masa a los 12 meses de operada, con crecimiento progresivo. Al examen físico se identificó cicatriz parapatelar lateral, una masa de 5x4 cm de consistencia fibrosa dolorosa a la palpación profunda, algo móvil. Rango articular estaba conservado, con dolor a la hiperflexión y a la marcha.

Se solicitó revisión de lámina diagnosticándose sarcoma fibromixoide de bajo grado. La resonancia magnética de rodilla identificó una lesión expansiva de 56x30x41 mm lobulada y con tabiques gruesos con realce tras la administración de contraste, con extensión a planos profundos de grasa de Hoffa. Además, presentaba bursitis infrarotuliana, edema condral patelofemoral (Fig. 1).

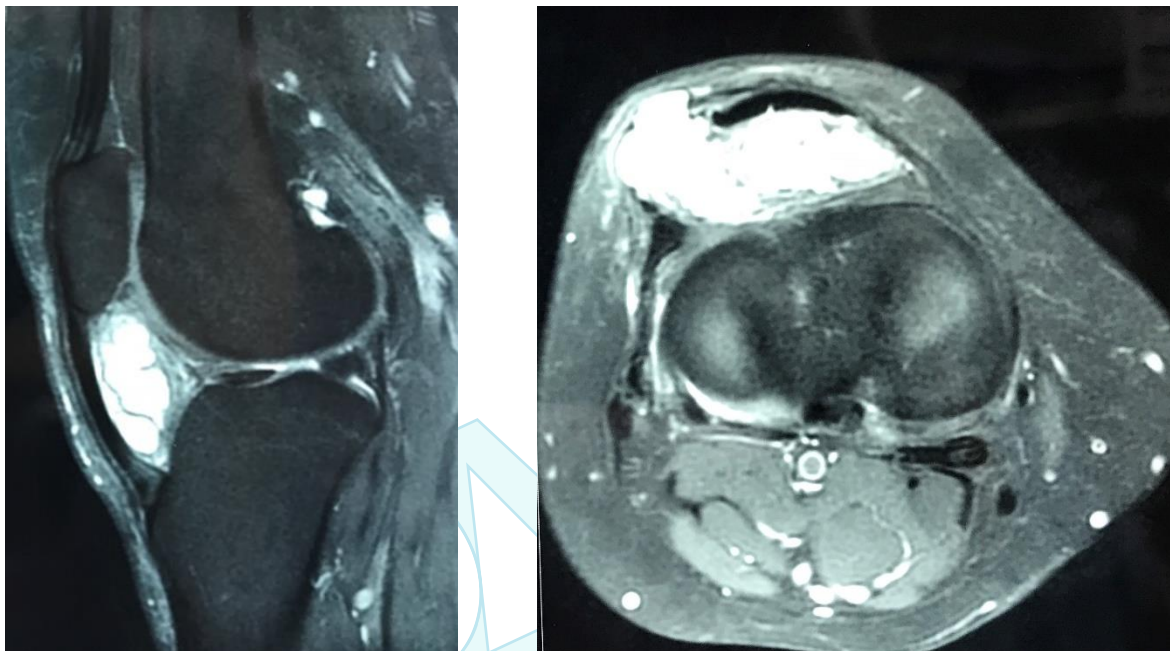


Figura 1. Resonancia Magnética Nuclear, donde se evidencia el compromiso del compartimento anterior de la rodilla.

Se planificó la resección de la tumoración con márgenes oncológicos, incluyendo tibia proximal, rótula, sinovia, tendón patelar y fémur distal, en conjunto midió 9 x 5.5 x 5 cm incluyendo piel con la cicatriz de la cirugía anterior. La reconstrucción del aparato extensor se realizó con injerto sintético más autoinjerto de tendones de semitendinoso y gracilis. Para la reconstrucción de la patela se utilizó el cóndilo posterior femoral que se obtuvo de los cortes femorales para la colocación del componente femoral de la prótesis de rodilla. El tendón del cuádriceps se reinsertó al autoinjerto de cóndilo femoral a través de ancla y sutura de alta resistencia.

El injerto sintético se elaboró de una malla de polipropileno usado generalmente para cirugía abdominal. Se construyó un injerto tubular de 8 capas de 2 cm de ancho. El injerto fue colocado en el canal intramedular hacia la cortical anterior, antes de la cementación del componente tibial de la prótesis Endo Model, cuidando que el vástago sobrepase en más de 5 cm la malla para evitar riesgos de aflojamiento (Fig. 2). Se aumentó la fijación con un tornillo cortical de anterior a postero medial para mayor fijación de la malla. Se presentó fractura periprotésica intraoperatoria en cóndilo femoral medial, que se estabilizó con placa tercio de tubo.

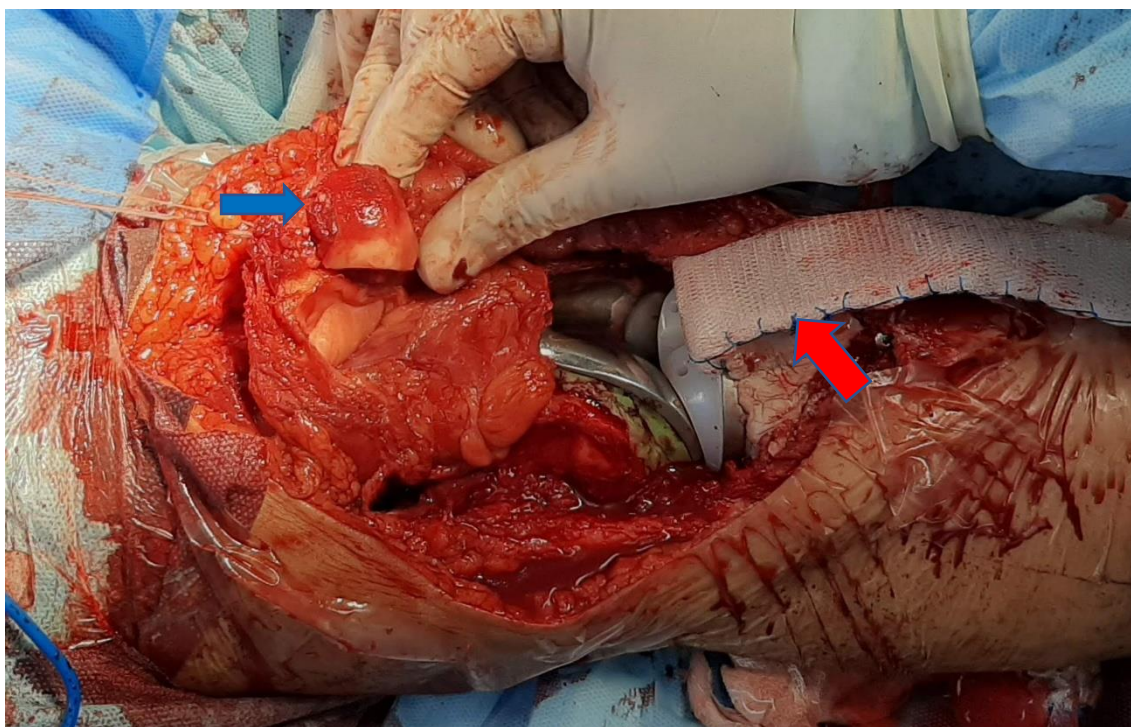


Figura 2. Flecha Azul: autoinjerto de cóndilo femoral posterior en reemplazo de patela fijado al remanente del tendón del cuádriceps con ancla. Flecha roja: injerto sintético de malla de polipropileno fijado intramedularmente con el componente tibial de prótesis de rodilla.

Se obtuvo autoinjerto de los tendones semitendinoso y gracilis con tenótomo, preservando su inserción distal. Se suturaron proximalmente a través del tendón del cuádriceps, con sutura de alta resistencia fijando al tornillo 3.5 colocado previamente, en una modificación de la técnica de cerclaje de McLaughlin para rupturas de tendón patelar. Luego, el injerto sintético se suturó al tendón del cuádriceps, al vasto medial y vasto lateral. Esta reconstrucción fue cubierta con colgajo de gastrocnemio medial (Fig. 3).

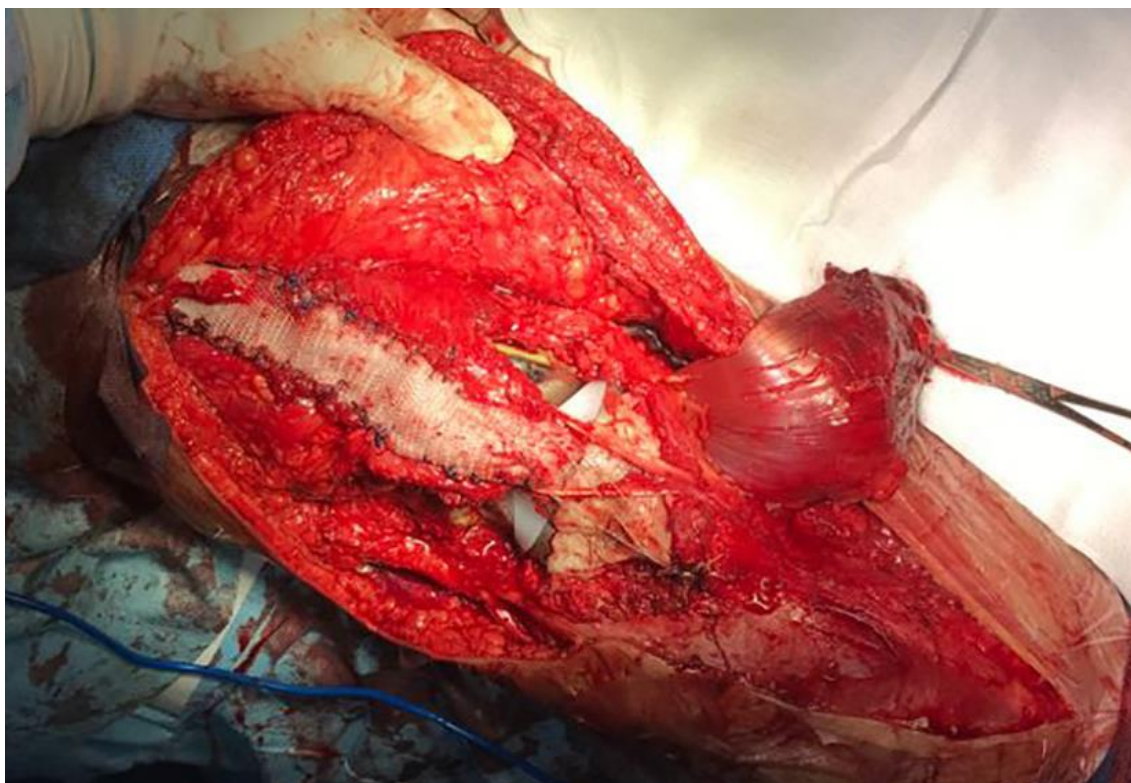


Figura 3. Injerto sintético suturado al tendón del cuádriceps, con adición de autoinjerto de tendón gracilis y semitendinoso. Se observa el colgajo gastrocnemio medial que cubrirá la reconstrucción.

El resultado de anatomía patológica confirmó el diagnóstico de sarcoma fibromixoide de bajo grado (SFMBG) con bordes libres mayores a 1 mm. Se identificó tumoración nodular de bordes irregulares cuya longitud mayor fue de 6 cm, localizado en partes blandas peri e intraarticular.

Se ferulizó la extremidad inferior por dos semanas, cambiando la férula por calza de yeso por 2 semanas más. Al retiro del aparato de yeso, usó rodillera en extensión 0° aumentando la flexión progresivamente 20° cada 10 días, realizando apoyo completo con muleta.

Se aplicó Escala funcional MSTS (Musculoskeletal Tumour Society) para miembro inferior, que tiene como puntaje máximo el valor de 30, obteniéndose a los 3 meses un resultado de 9 puntos y a los 16 meses un puntaje de 27.

A los 16 meses de seguimiento, nuestra paciente ha recibido radioterapia y se encontraba libre de enfermedad sin presentar complicaciones de la reconstrucción articular. Radiográficamente no se encuentran signos de reabsorción del autoinjerto de cóndilo femoral posterior en reemplazo de patela, así como tampoco signos de aflojamiento de la prótesis (Fig. 4).

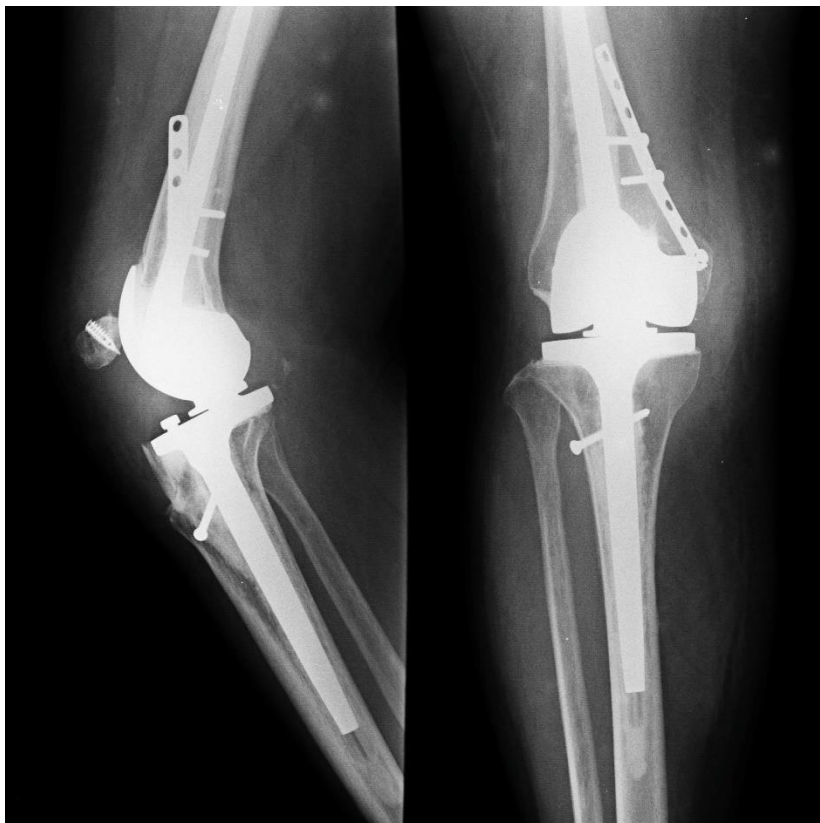

Figura 4. Radiografía control a los 16 meses post cirugía

El rango articular conseguido a los 16 meses de seguimiento fue de extensión en 10° y flexión en 80° (Fig. 5). La paciente caminaba sin apoyo y sin dolor, obteniéndose un puntaje de 27 en la escala MSTS de miembro inferior (5), siendo éste un resultado muy bueno.

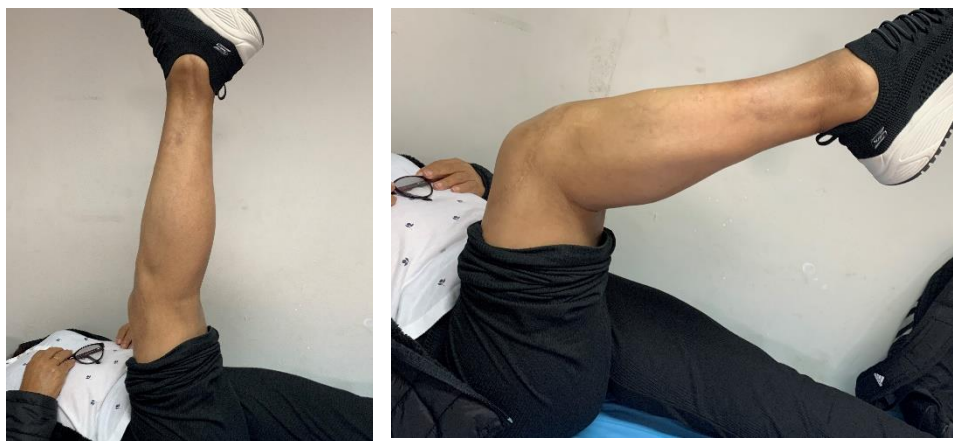

Figura 5. Extensión y flexión a los 16 meses de seguimiento.

DISCUSIÓN:

El SFMBG se localiza comúnmente en extremidades proximales y tronco, siendo menos frecuente su presentación en tejido blando superficial, con gran riesgo de recidiva y metástasis. La localización del SFMBG en nuestro caso no es la más frecuente. En la literatura se encuentran pocos casos como el reportado por Bajpai, que el 2014 describió un SFMBG alrededor de la rodilla que comprometía tendón patelar y patela (6) realizando resección amplia con artrodesis de rodilla y posterior alargamiento de extremidad. En el 2000 Folpe et al describió el seguimiento de más de 24 meses para 54 pacientes con SFMBG de los cuales 5 presentaron recurrencia y 3 metástasis. Todo ellos fueron tratados como sarcomas. Evans en el 2011 presento una serie de 33 pacientes con seguimiento de cinco años, encontrando recurrencia en 21 pacientes, metástasis en 15, y finalmente fallecieron 14 pacientes. La diferencia en ambos estudios fue probablemente el tratamiento oncológico en la serie de Folpe frente el enfoque de tumoración benigna en la serie de Evans (7).

El SFMBG al ser una variante de fibrosarcoma se decidió por la cirugía con márgenes oncológicos incluyendo la zona de cicatriz de la cirugía previa y reconstrucción de la articulación y aparato extensor de la rodilla. La resección extraarticular es la indicación en estos casos debido a la posibilidad de extensión del tumor intraarticular considerando además la probable contaminación por la cirugía previa no planificada (8). Existen distintas alternativas descritas para la reconstrucción del aparato extensor de la rodilla como la reconstrucción biológica con auto o aloinjertos, así como el uso de material sintético. Estas técnicas se han desarrollado sobre todo para la reconstrucción de rupturas crónicas de tendón patelar en complicaciones de artroplastias de rodillas.

El uso de la malla de polipropileno para la reconstrucción fue descrita por Browne y Hanssen el 2011 para rupturas de tendón patelar asociadas a la artroplastia de rodilla (3). El uso de la malla de polipropileno se reporta en distintas modalidades, ya sea tubular o en banda, permitiendo en las reconstrucciones oncológicas una adecuada fijación de las partes blandas a la diáfisis protésica. Los resultados funcionales de las distintas técnicas descritas son similares, con rangos de extensión de 0 – 30° y flexión 80 – 120° (9).

El estudio de Abdel et al 2018, reportó que de 77 pacientes, 16 presentaron complicaciones como rerruptura o alargamiento del injerto sintético (4) y de estos 12 habían sufrido comorbilidades como diabetes, enfermedad metastásica, enfermedades metabólicas. En nuestro caso, considerando la indicación de radioterapia post cirugía, realizamos la reconstrucción con injerto sintético más autoinjerto de semitendinoso y gracilis con la técnica modificada de cerclaje de McLaughlin, para disminuir los riesgos de falla.

No hemos encontrado reportes sobre el uso de cóndilo posterior de fémur para reconstrucción de patelectomía total. En las patelectomias totales por tumores malignos se describen series en donde no se reconstruye (10) o se utiliza aloinjertos, con resultados variables.

Los profesionales de la salud debemos de explicar a los pacientes que el objetivo principal del tratamiento quirúrgico en los sarcomas de extremidad es el tratamiento oncológico. Es decir que la preservación de la extremidad se realiza si y solo si podemos planificar una resección amplia con márgenes libres. En el caso presentado, la paciente y la familia comprendió las alternativas de tratamiento y sus riesgos y complicaciones, además brindo su consentimiento para la publicación.

CONCLUSIONES:

La presentación de SFMBG en la rodilla es poco frecuente, siendo un reto la preservación de la extremidad y la función de la articulación. La reconstrucción de patela con el cóndilo femoral posterior y el uso de injerto sintético más autoinjerto de isquiotibiales para reemplazar el tendón patelar podrían disminuir el riesgo de falla de la reconstrucción de la resección oncológica del aparato extensor de la rodilla, brindado una adecuada función de la extremidad.

REFERENCIAS BIBLIOGRAFICAS.

1. Evans HL. Low-Grade Fibromyxoid Sarcoma: A Report of Two Metastasizing Neoplasms Having a Deceptively Benign Appearance. *Am J Clin Pathol.* 1987;88(5):615–9.
2. World Health Organization, International Agency for Research on Cancer, editores. *Soft tissue and bone tumours.* 5th ed. Geneva: OMS; 2020. (World health organization classification of tumours).
3. Browne JA, Hanssen AD. Reconstruction of Patellar Tendon Disruption After Total Knee Arthroplasty: Results of a New Technique Utilizing Synthetic Mesh. *J Bone Jt Surg.* junio de 2011;93(12):1137–43.
4. Abdel MP, Salib CG, Mara KC, Pagnano MW, Perry KI, Hanssen AD. Extensor Mechanism Reconstruction with Use of Marlex Mesh: A Series Study of 77 Total Knee Arthroplasties. *J Bone Jt Surg.* el 1 de agosto de 2018;100(15):1309–18.
5. Arnal-Burró J, Calvo-Haro JA, Igualada-Blazquez C, Gil-Martínez P, Cuervo-Dehesa M, Vaquero-Martín J. Hemipelvectomías tras sarcomas de localización pélvica de alto grado: pronóstico en condrosarcomas frente a otros tipos histológicos. *Rev Esp Cir Ortopédica Traumatol.* enero de 2016;60(1):67–74.
6. Bajpai J, Shukla S, Jah M, Singh AK, Goel M, Mourya A, et al. Low-grade fibromyxoid sarcoma around the knee involving the proximal end of the tibia and patella: A rare case report. *Oncol Lett.* abril de 2014;7(4):1308–12.
7. Goldblum JR, Folpe AL, Weiss SW. *Enzinger & weiss's soft tissue tumors.* 7a ed. Philadelphia: Elsevier; 2019.
8. Nottrott M, Streitbürger A, Gosheger G, Guder W, Hauschild G, Harges J. Intra-articular soft-tissue sarcoma of the knee: Is extra-articular resection and tumor endoprosthetic reconstruction the solution? A retrospective report on eight cases. *Orthop Rev [Internet].* el 26 de febrero de 2019 [citado el 18 de mayo de 2022];11(1). Disponible en: <https://www.pagepress.org/journals/index.php/or/article/view/7764>
9. Pilge H, Holzapfel BM, Rechl H, Prodinger PM, Lampe R, Saur U, et al. Function of the extensor mechanism of the knee after using the 'patellar-loop technique' to reconstruct the patellar tendon when replacing the proximal tibia for tumour. *Bone Jt J.* agosto de 2015;97-B(8):1063–9.
10. Agarwal G, Kumar R, Dhanjani B, Maini L. Excision of Osteosarcoma of Patella without Extensor Mechanism Reconstruction: A Case Report. *J Orthop Case Rep.* 2020;10(3):4.