

PUBLICACIÓN ANTICIPADA

Publicación anticipada

El Comité Editor de la Revista del Cuerpo Médico Hospital Nacional Almanzor Aguinaga Asenjo aprobó para publicación este manuscrito, teniendo en cuenta la revisión de pares que lo evaluaron y levantamiento de observaciones. Se publica anticipadamente en versión pdf en forma provisional con base en la última versión electrónica del manuscrito, pero sin que aún haya sido diagramado ni se le haya hecho la corrección de estilo. Siéntase libre de descargar, usar, distribuir y citar esta versión preliminar tal y como lo indicamos, pero recuerde que la versión electrónica final y en formato pdf pueden ser diferentes.

Advance publication

The Editorial Committee of the Journal Cuerpo Medico Hospital Nacional Almanzor Aguinaga Asenjo approved this manuscript for publication, taking into account the peer review that evaluated it and the collection of observations. It is published in advance in a provisional pdf version based on the latest electronic version of the manuscript, but without it having been diagrammed or style corrected yet. Feel free to download, use, distribute, and cite this preliminary version as directed, but remember that the final electronic and pdf versions may differ.

Citación provisional / Tello Vera S, Carpio Vásquez W del C, Tirado Cruz C. Leucemia aguda bilineal Monocítica/B BCR ABL positivo. Presentación de un caso. Rev. Cuerpo Med. HNAAA [Internet]. 8 de octubre de 2023 [citado 8 de octubre de 2023];16(2). DOI: [10.35434/rcmhnaaa.2023.162.1820](https://doi.org/10.35434/rcmhnaaa.2023.162.1820)

Recibido / 05/01/2023

Aceptado / 13/03/2023

Publicación en Línea / 08/10/2023



Leucemia aguda bilineal Monocítica/B BCR ABL positivo. Presentación de un caso

Bilinear Acute Monocytic Leukemia/B BCR ABL positive. presentation of a case

Stalin Tello Vera ^{1,a}, Wendy del Carmen Carpio Vásquez ^{1,a}, Carlos Tirado Cruz^{2,b}

1. Laboratorio citometría de flujo hospital nacional Almanzor Aguinaga Asenjo, Essalud, Chiclayo Perú
2. University of Texas Southwestern Medical Center. Texas, USA.
 - a. Patólogo clínico
 - b. Biólogo genetista

ORCID

1. Stalin Tello Vera [0000-0002-3687-8072](https://orcid.org/0000-0002-3687-8072), unprg2008@gmail.com
2. Wendy del Carmen Carpio Vásquez [0000-0003-4702-837X](https://orcid.org/0000-0003-4702-837X), wencv2@hotmail.com
3. Carlos Tirado Cruz [0000-0002-5339-5347](https://orcid.org/0000-0002-5339-5347), carlostirado@hotmail.com

Correspondencia:

Stalin Tello Vera, unprg2008@gmail.com

Conflicto de interés: niega

Declaración de autoría: Todos los autores conceptualizaron la investigación redactaron el borrador inicial y aprobaron la versión final del manuscrito

RESUMEN

Introducción: Las leucemias de fenotipo ambigüo, se clasifican en leucemias indiferenciadas y de fenotipo mixto, éstas a su vez pueden dividirse en bilineales o bifenotípicas y suelen asociarse a mal pronóstico, sobre todo si se acompañan de translocaciones agresivas como la del cromosoma Filadelfia. **Reporte de caso** Presentamos el caso de una paciente adulta mayor que presentó una leucemia aguda bilineal con la presencia de una población de precursores de linaje monoblástico y otra linfoide B, evaluados por estudios de citometría de flujo, quien además presentó el transcrito BCR-ABL, detectado por estudios de PCR en tiempo real. La paciente curso con mala evolución y falleció a los 11 días de su diagnóstico.

Conclusión: Las leucemias de fenotipo mixto son de mal pronóstico y requieren un diagnóstico precoz por citometría de flujo y Biología molecular para brindar un tratamiento oportuno.

Palabras clave: Leucemia de Células B; Leucemia Mieloide Aguda; Leucemia-Linfoma Linfoblástico de Células Precursoras B; Leucemia Monocítica Aguda. (Fuente: DeCS-BIREME).

ABSTRACT

Background: Leukemias with an ambiguous phenotype are classified as undifferentiated leukemias and mixed phenotypes, these in turn can be divided into bilinear or biphenotypic and are usually associated with a poor prognosis, especially if they are accompanied by aggressive translocations such as the Philadelphia chromosome. **Case report:** We present the case of an elderly adult patient who presented acute bilinear leukemia with the presence of a population of monoblastic lineage precursors and another, B lymphoid, evaluated by flow cytometry studies, who also presented the BCR-ABL transcript. , detected by real-time PCR studies. The patient had a poor evolution and died 11 days after her diagnosis. **Conclusion:** Mixed phenotype leukemias have a poor prognosis and require early diagnosis by flow cytometry and molecular biology to provide timely treatment.

Keywords: Leukemia, B-Cell; Leukemia, Myeloid, Acute; Precursor B-Cell Lymphoblastic Leukemia-Lymphoma; Leukemia, Monocytic, Acute.

(Source: DeCS-BIREME).

PUBLICACIÓN ANTICIPADA

INTRODUCCIÓN:

La leucemia aguda es consecuencia de la proliferación hematopoyética clonal de células inmaduras, que pierden su capacidad de diferenciarse a estadios posteriores. Se diferencian dos tipos básicos de leucemias agudas: mieloblástica (LMA) y linfoblástica (LLA). En algunos casos las leucemias no tienen una diferenciación clara hacia un linaje, y son clasificadas como leucemias agudas de linaje ambiguo, que representan menos del 4% del total de leucemias agudas. La clasificación actual de Organización mundial de la salud (OMS), 2016, considera dos subgrupos, las leucemias indiferenciadas (sin antígenos específicos de linaje) y las de fenotipo mixto (LAFM, con expresión de antígenos de más de un linaje) en el mismo blasto (leucemia bifenotípica, LABF) o en distintos (leucemia bilineal, LABL) (1). Los tipos más específicos son B/mieloide y T/ mieloide, que hacen referencia a las leucemias que contienen los dos linajes especificados, independientemente de si existe una o más poblaciones, son consideradas de muy mal pronóstico y algunas se asocian con alteraciones genéticas como: t(9;22) y t(v;11q23) (2).

Se han establecido varias hipótesis que tratan de explicar el desarrollo de las leucemias agudas de fenotipo mixto, como la desregulación genética de una población tumoral, y la expansión leucémica de poblaciones minoritarias con fenotipos mixtos. Según la OMS, 2016, En los pacientes con LAFM, el diagnóstico se basa en que la población o poblaciones cumplan criterios para definirla como B, T o mieloide, de tal modo que el linaje mieloide podría determinarse por la expresión de mieloperoxidasa (MPO) por citometría de flujo, inmunohistoquímica o histoquímica o por la expresión de dos a más marcadores de diferenciación monocítica, esterasa no específica, CD64, CD14, CD11c o lysozima ; el linaje linfoide B , por la expresión intensa de CD19 y la expresión intensa de 1 a más de los

siguientes marcadores: CD79a, CD22c o CD10; o CD19 débil con la expresión intensa de dos a más de los anteriores ; el linaje linfoide T, por la expresión de CD3 citoplasmático (CD3c) por citometría de flujo o inmunohistoquímica; o CD3 superficial (CD3s) (3).

El presente caso presenta la evolución funesta de una paciente con LAFM de tipo LABL con la presencia del transcrito BCR-ABL p190, que realza la utilidad de la citometría de flujo para hacer un diagnóstico oportuno.

REPORTE DEL CASO:

Paciente mujer de 61 años, procedente de Piura en Perú con antecedente de Tuberculosis pulmonar (1992), negó otras enfermedades, no medicación habitual, ni alergias. Ingresó al servicio de emergencias del hospital Cayetano Heredia en Piura, por presentar hace 03 días equimosis y hematomas múltiples, al examen físico mostró celulitis de miembro inferior izquierdo y signos de flebitis en cara interna de la muñeca derecha.

Ecografía abdominal al ingreso hospitalario: Hígado, 125 mm; ecogenicidad aumentada leve a moderadamente; vías biliares intrahepáticas no dilatadas; ángulo hepático, agudo; lóbulo caudado midió, 20.6 mm; vesícula, 87 x 43 mm; pared vesicular, 6.4 mm. Se apreció múltiples cálculos puntiformes cerca al cuello; vena porta midió 10 mm. Colédoco de 4.4 mm, pared gástrica de 7.9 mm de grosor con signos inflamatorios, páncreas con ecogenicidad conservada, su cabeza midió 17 mm; región para aortica sin adenopatías patológicas, bazo de 100 x 34 mm y ecogenicidad conservada. Como conclusión signos de colecistitis aguda litiásica y signos de gastritis crónica.

Exámenes de laboratorio al ingreso hospitalario, hemograma: Leucocitos: 132.900 /mm³; hemoglobina, 11 g/dl; plaquetas, 11.000/mm³; blastos, 80%; segmentados, 9%; Linfocitos, 7%; monocitos, 4%; tiempo de protombina, 11.8 segundos; tiempo de trombina, 16.5

segundos; tiempo de tromboplastina parcial activada, 29.2 segundos; lactato deshidrogenasa, 2323 U/l.

El panel molecular realizado en el hospital Almanzor Aguinaga de Chiclayo fue:

Translocación	Gene de Fusión
t(1;19)(q23;p13)	TCF3-PBX1 negativo
t(12;21)(p13;q22)	ETV6-RUNX1 negativo
t(4;11)(q21;q23)	KMT2A-AFF1 negativo
t(9;22)(q34;q11)	BCR-ABL1(m-bcr, P190) detectado
t(9;22)(q34;q11)	BCR-ABL1(m-bcr, P210) negativo
t(9;22)(q34;q11)	BCR-ABL1(m-bcr, P230) negativo

De la marca HEMAVISION 7Q, ensayo basado en la reacción en cadena de la polimerasa en tiempo real (q RT-PCR) para la detección de transcritos de genes de fusión asociados a la leucemia linfoblástica B (LLAB). La q RT-PCR se realizó en el instrumento STRATAGENE Mx 3000P con filtros ópticos para la detección de fluorescencias FAM, ROX y CY5. Este ensayo incluyó el gen endógeno ABL como control positivo y un control de amplificación interno, el primero aseguró la calidad de la extracción del ácido nucleico y el segundo la presencia de inhibidores evitando falsos negativos.

En la evaluación morfológica de la sangre periférica se observaron dos poblaciones de blastos una de apariencia linfoide y otra de aspecto monoblástica, que en conjunto sumaron 90 % (Fig. 1).

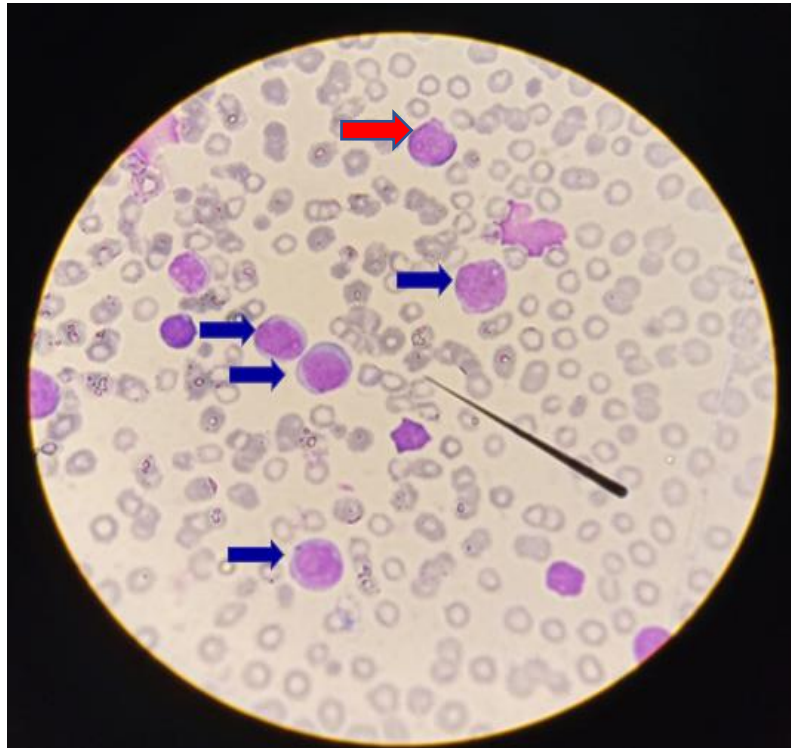


Figura. 1 Extendido de sangre periférica 1000x, se observan blastos de aspecto linfoide (flecha roja) y blastos de aspecto monoblástico (flechas azules).

El estudio del Inmunofenotipo en sangre periférica, derivado dos días después de su ingreso al hospital Cayetano Heredia al laboratorio de citometría de flujo del hospital Almanzor Aguinaga de Chiclayo mostró una población CD64+, CD14+, CD16-/+, CD13+, HLA DR+, CD300e -/+, CD34-/+, MPO-/+, CD45+, TDT -, CD117-/+, CD123 -/+, hallazgos compatibles con precursores de linaje monoblástico, que representaron el 47.0% de la celularidad total. Así mismo, se apreció una población de precursores CD19+, CD79a+, CD10++, CD20-, CD22-/+, CD123-/+, CD66c -, TDT+, CD34+, MPO-, CD58-, compatibles con linaje Linfoide B, que representó el 21.0% de la celularidad total. Los hallazgos sugirieron el diagnóstico de leucemia aguda de fenotipo mixto (B/Monoblástica) BCR-ABL1 positivo (Fig. 2).

La paciente recibió prednisona 60 mg cada 24 horas, pero falleció a los 11 días después de su diagnóstico.

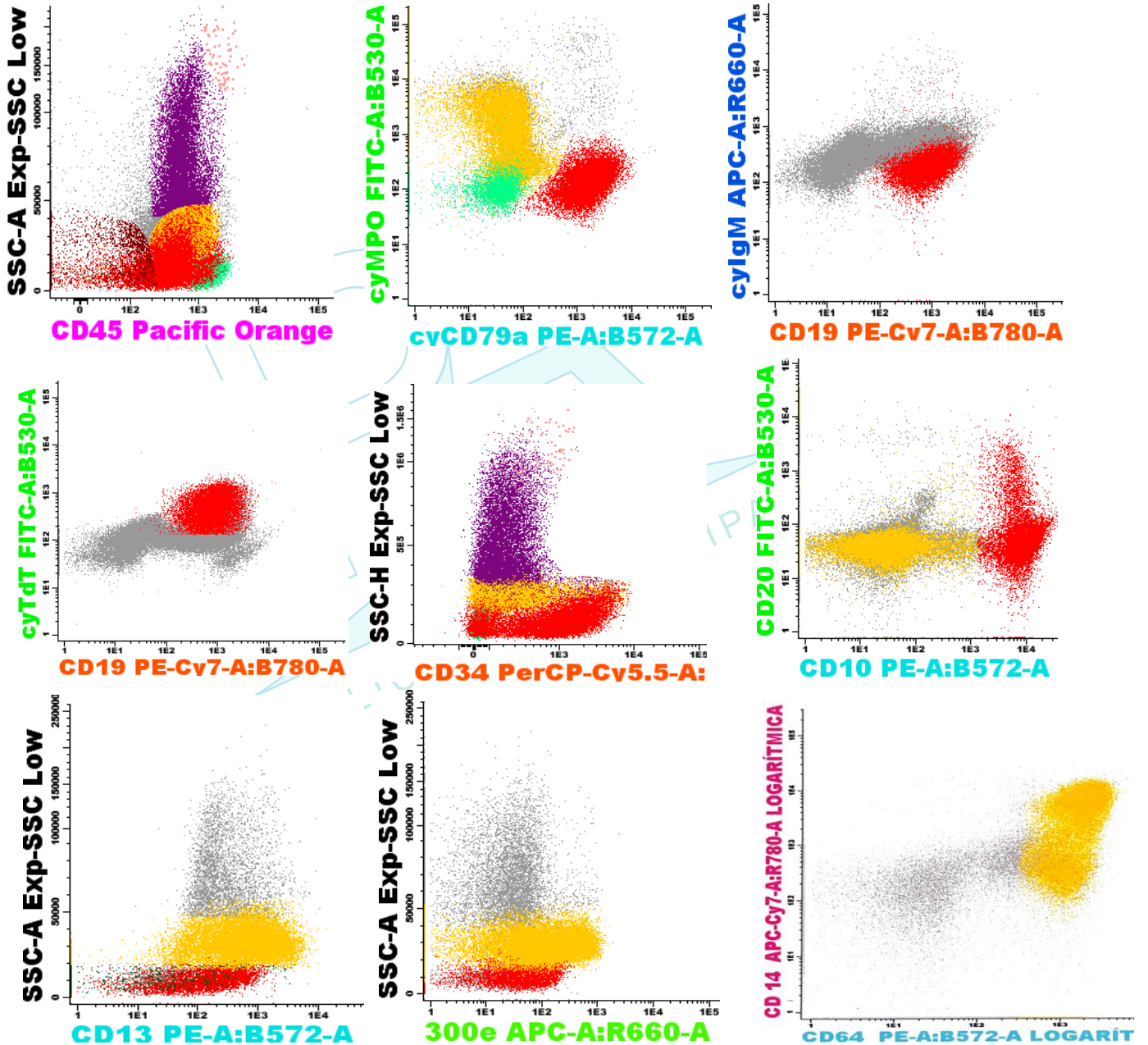


Figura. 2 Inmunofenotipo de la sangre periférica, estudiado por citometría de flujo, equipo Novocyte, reactivos de la marca Exbio, de procedencia Checa. Precursores de Linaje Monocítico (población en amarillo), blastos de linaje linfóide B (población en rojo).

DISCUSIÓN:

Es posible detectar casos de leucemias que presentan características diferentes a las habituales, que se clasifican como leucemias agudas de fenotipo mixto, este término se utiliza para denominar aquellas que muestran diferenciación celular hacia varios linajes (4). El uso de anticuerpos monoclonales permite definir el grado de promiscuidad antigénica en los blastos, el hallazgo de algunos de ellos permite realizar la correlación con una morfología determinada, así como con remisiones completas tardías o mayores índices de recaídas. Por lo tanto, para la determinación del fenotipo leucémico se debe emplear un panel de anticuerpos monoclonales dirigidos contra los antígenos linfoides B, T, mieloides y de precursores hematopoyéticos indiferenciados (4).

En las leucemias agudas bilineales o multilineales existen dos o más poblaciones leucémicas, cada una con fenotipos de distinto linaje. Una fuerte expresión del antígeno CD19 asociado con al menos otro marcador de linaje B, CD79a, CD22 citoplasmáticos o CD10, es suficiente para la atribución del linaje B, sin embargo, cuando CD19 muestra una débil expresión deben estar expresados al menos dos de estos antígenos. Constituyen además antígenos específicos de línea linfóide B la cadena pesada μ , las cadenas ligeras κ y λ y la inmunoglobulina de superficie (5). El presente caso cumplió los criterios de la OMS, 2016.

Para definir el linaje mielóide se requiere la expresión de la mieloperoxidasa en el citoplasma celular o la expresión de marcadores de linaje monocítico CD64, CD11c, o CD14, estos últimos usados en citometría de flujo a diferencia de la lysozima y esterasa no específicas, usadas en otras metodologías (6). El caso evaluado presentó diferenciación monocítica, según los criterios de la OMS, 2016.

En las leucemias agudas de fenotipo mixto, se encuentran con mayor frecuencia las translocaciones t (9;22) (q34.1; q11.2); BCR-ABL 1, que varía entre el 1.8% y el 22.0%, según diferentes reportes (7); y t (v; 11 q23.3); KMT2A-rearranged y cuando involucran al linaje T, la trisomía del cromosoma 4 (8).

El caso que se presentó correspondió a una paciente adulta mayor con diagnóstico de LABL: B/Mieloide, que suelen ser los linajes más frecuentes cuando se acompañan de la expresión de BCR-ABL, 97% de los casos (9). Es importante resaltar que la citometría de flujo es una herramienta muy útil, sensible y específica, que se describe en la literatura como la técnica que permite identificar, caracterizar y cuantificar tumores raros que cursan con poblaciones biclonales o bifenotípicas (7,8). Así mismo es conocido el papel del gen de fusión híbrido BCR-ABL, que codifica para una proteína con actividad tirosinaquinasa aumentada, lo que favorece la proliferación neoplásica de las células hematopoyéticas a nivel de células primitivas pluripotenciales, que dificulta el éxito del tratamiento de las leucemias que presentan esta anomalía (10).

CONCLUSION

Las leucemias agudas de linaje ambiguo suelen tener mal pronóstico sobre todo las acompañadas de la t (9; 22) (q34; q11) por lo que su diagnóstico debe realizarse precozmente usando las técnicas de citometría de flujo y PCR en tiempo real.

REFERENCIAS BIBLIOGRAFICAS

1. Velasco Puyó, P., & Murillo Sanjuán, L. (2021). Leucemia aguda en pediatría. *Pediatría Integral*, 25(6), 296–307.

2. E, L. P., D M, F. C., D, T. W., Lla, B. E., & P, B. A. (2017). World Health Organization Classification of Tumours (page 203). (S. W. health O. classification of tumours Swerdlow, Ed.) (p. 203).
3. Gil Cortes, C. (2017). Leucemia aguda de fenotipo mixto. Estudio multicéntrico de supervivencia a largo plazo, factores pronósticos y resultados de tratamiento. Universidad Miguel Hernández de Elche. Retrieved from <https://dialnet.unirioja.es/servlet/tesis?codigo=135021>
4. Marsán-Suárez V, Díaz-Domínguez G, Triana-Marrero Y. Diagnóstico, clasificación y tratamiento de la leucemia aguda de linaje ambiguo. *Revista Cubana de Hematología, Inmunología y Hemoterapia*. 2020; 36(3).
5. Khan M, Siddiqi R, Naqvi K. An update on classification, genetics, and clinical approach to mixed phenotype acute leukemia (MPAL). *Annals of Hematology*. 2018;97:945-53.
6. Wang P, Peng X, Dean X, Gao L, Zhang X, Feng Y. Diagnostic challenges in T-cell lymphoblastic lymphoma, early T-cell precursor acute lymphoblastic leukemia or mixed phenotype acute leukemia. *Medicine*. 2018;97:1-5.
7. Porwit A, Béné MC. Multiparameter flow cytometry applications in the diagnosis of mixed phenotype acute leukemia. *Cytometry Part B: Clinical Cytometry*. 2019;96(3):183-94.
8. Moraveji S, Torabi A, Nahleh Z, Farrag S, Gaur S. Acute leukemia of ambiguous lineage with trisomy 4 as the sole cytogenetic abnormality: A case report and literature review. *Leukemia Research Reports*. 2014:33-5.

9. Jia YN, Li Y, Gong XY, Liu KQ, Ye L, Wang HJ, et al. [Clinical Characteristics of Patients with Ph+ Mixed Phenotype Acute Leukemia]. Zhongguo Shi Yan Xue Ye Xue Za Zhi. abril de 2019;27(2):354-9.
10. Cañizalez Jenny Zadis, Rojas de Atencio Alicia, Urdaneta Karelis, Atencio Rojas Raquel, González Richard, Soto Marisol et al. Transcritos del gen BCR-ABL, en pacientes con leucemia Mieloide crónica en venezuela. Saber. 2015 Sep; 27(3): 422-429.

