

1er. Premio Nivel A

Hospitales Nacionales IV

La Iliopexia

**“Una Nueva Técnica para el Tratamiento
del Prolapso de Cúpula Vaginal”**

Autores:

- Dr. Miguel Segura Vega
 - Dr. Max Aliaga Chávez
- Hospital Nacional “Guillermo Almenara Irigoyen”
Departamento de Lima

RESUMEN

Se reporta una técnica quirúrgica no descrita en la literatura mundial, utilizada en 52 pacientes con prolapso de cúpula vaginal a lo largo de 15 años de evaluación de su puesta en práctica en el Servicio de Ginecología del Hospital Nacional "Guillermo Almenara Irigoyen" ESSALUD. Al respecto se ha demostrado que es una técnica caracterizada por su poca dificultad, que restituye la vagina a su posición anatómica y funcional, utilizando un material no reabsorbible de bajo costo (malla de Marlex), que sustancialmente actúa en forma análoga al ligamento cardinal I de Mackenrodt, pudiendo utilizarse incluso en vaginas cortas. No se observó ninguna recidiva ni complicación trans o post operatorias, lo cual significaría que su uso como tratamiento primario de esta entidad repercutiría en un importante ahorro económico a nuestra institución; además su difusión en el ámbito científico pondrá en evidencia una vez más, la constante contribución que nuestro Hospital hace a la medicina, a lo largo de su historia.

Palabras claves: Prolapso de ápex vaginal, iliopexia, cirugía de prolapso.

SUMMARY

It was reported a non described technique surgical in the world literature, used on 52 patients with vaginal apex prolapse, evaluated along 15 years in the Gyneacology Service of the Guillermo Almenara Irigoyen National Hospital, EsSalud. It was demonstrated that is a technique with a little difficult that puts the vagina back to her anatomical and functional position using a non reabsorbent cheap material (Marlex mesh). The Marlex mesh acts similarly to the cardinal ligament or the Mackenrodt and it's also used in short's vaginals. It wasn't observed either recurrence nor complications, trans o post operation. It means that its use as

primary treatment would save money at our Institution as well as its diffusion at the scientific area putting on evidence, one more time, the work that our Hospital makes to medicin along the history.

Key words: Vaginal apex prolapse, iliopexia, prolapse surgery.

INTRODUCCIÓN

El prolapso de la cúpula vaginal subsiguiente a histerectomía abdominal o vaginal, es una complicación de esta cirugía que se presenta tardíamente (1, 2, 3, 4, 5, 6, 32) la incidencia varía de 0.2% a 43% (7,8) y 5% para otros (5), se sabe que la frecuencia de presentación es igual para la histerectomía, tanto abdominal como vaginal (9, 10, 11).

El ostensible incremento de la expectativa de vida en los últimos decenios es probablemente el resultado del incremento del número de mujeres que presentan este problema (12, 25, 65).

El útero y la parte superior de la vagina están suspendidas en la pelvis sobre el diafragma pélvico, por fibras del parametrio (ligamentos cardinal y uterosacro) y el paracolpos actuando ambos directamente en su fijación, el diafragma pélvico es otra estructura que actúa indirectamente como soporte preventivo para evitar el prolapso genital (2, 13, 14, 26), el principal defecto causante del prolapso de la cúpula vaginal es la falla en los mecanismos de soporte del tracto genital superior (15, 16, 17) también existe mención del Síndrome de Marfán de presentación rara que está asociada al Prolapso (66).

Revisión Histórica

Desde antes de Hipócrates, algunas mujeres se quejaban amargamente acerca de la protrusión por la vulva de los tejidos de

la vagina que les causaba vergüenza y discomfort, además de limitación en la participación de las variadas actividades diarias.

Un número de métodos no quirúrgico ha sido reportado para el Tratamiento de esta condición. Una revisión de la literatura nos informa de varios de ellos, como la contractura vaginal con uso de químicos y astringentes, masaje del prolapso vaginal, suspensión intermitente por los tobillos, el método red – hot iron que causaba contractura perineal secundaria y varios otros ejercicios gimnásticos que han jugado algunos roles en el tratamiento de esta patología. Estos métodos terapéuticos eran o tenían “efectos temporales”, estuvieron todos disponibles para llevar alivio a estos penosos síntomas y signos que estas infortunadas mujeres sufrieron (8, 18). Hipócrates suspendía a las pacientes por los pies como un tratamiento para el prolapso vaginal reducible, pesarios de todas las variedades han sido usados como Tratamiento no quirúrgico.

Zweifel (citado por 11), fue probablemente el primer médico en intentar una corrección quirúrgica de esta anomalía. En 1892, él describió la técnica de fijación sacrotuberosa para la suspensión del ápex vaginal.

Miller (citado por 11), describe en 1927 el método transvaginal para la corrección de la eversión de la vagina usando el ligamento sacrouterino en el sacro anterior para suspender la cúpula vaginal. Algunos años más tarde Amreich (citado por 11) describió el método extraperitoneal posterior y en 1951, él mismo modificó el procedimiento para introducir el método transvaginal. Richter, en 1967, reintrodujo la fijación al ligamento sacrotuberoso en Europa, pero un año más tarde describió el uso de ligamento sacroespinoso como un mejoramiento de esta técnica.

El procedimiento de fijación del ligamento sacroespinoso fue introducido en los EE.UU., por Randal y Nichols, quienes en 1971 reportaron 18 pacientes tratadas transvaginalmente, convirtiéndose en una cirugía muy popular (18).

En líneas generales podríamos decir que el manejo del prolapso de los órganos pélvicos ha "frustrado a los ginecólogos" por más de una centuria. Más de 40 procedimientos han sido descritos para la corrección del prolapso del segmento apical de la vagina, incluyendo procedimientos vaginales, abdominales y laparoscópicos. La razón de éxito anatómico para estos procedimientos varía, pero la mayoría de estos estudios reportan una recurrencia de 5 a 10% (19, 20).

Desde hace una centuria, sobre todo en los países desarrollados de América y Europa, una variedad de técnicas quirúrgicas han sido descritas en un intento de corregir satisfactoriamente la eversión de la vagina después de la histerectomía (21, 22, 23, 24, 27, 28, 29, 30, 31, 33, 34, 35, 36, 37, 38, 39, 40, 41, 42, 43, 44, 45, 46, 47), el éxito curativo no ha sido completo porque se ha observado recurrencias, disconfort sexual, incontinencia urinaria, etc. (52, 58, 60). Nuestra experiencia como Ginecólogos-Obstetras también nos ha convertido en testigos presenciales de las complicaciones de las variadas técnicas, lo que nos motivó hace aproximadamente quince años a hacer prácticas de disección pélvica en cadáveres, para después idear una técnica quirúrgica cuya ejecución sea rápida y coloque a la vagina en la posición anatómica adecuada (26).

Esta nueva opción quirúrgica se aplicó en pacientes aseguradas del Hospital Nacional "Guillermo Almenara Irigoyen" (ex Hospital Obrero), Servicio de Ginecología y Reproducción Humana, y a las referida de otros Centro de la Red con el diagnóstico de Prolapso de cúpula vaginal primario o recidivado.

La primera paciente tenía historia de haber sido intervenida en 2 oportunidades por vía vaginal, en ella se propuso como elemento suspensorio cintas de meninges que estaban siendo recomendadas como elementos de más garantía; el resultado fue desalentador, pues el prolapso recidivó en el mismo grado, se revisó y comprobó que las cintas utilizadas eran inadecuadas por su poca resistencia en condiciones de humedad permanente; pues ésta se reabsorbía.

Se reintervino a los 4 meses, cambiando el elemento de sostén por una cinta de aponeurosis interpuesta en toda su longitud con un hilo de nylon delgado (hilo de pescar muy fino), el resultado fue exitoso con esta nueva técnica fueron intervenidas 52 pacientes en un lapso de 15 años, no observándose ninguna complicación post operatoria ni recidiva alguna.

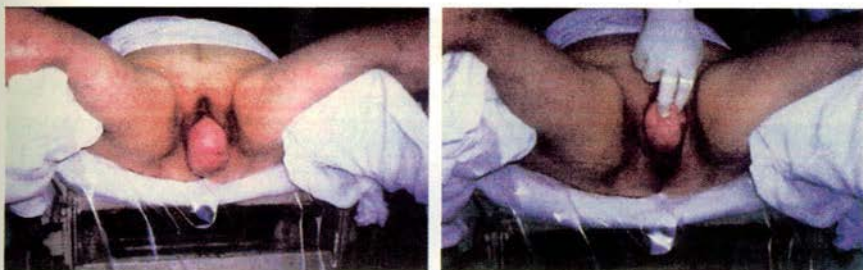MATERIAL Y MÉTODOS

Materiales

- 1) Instrumental quirúrgico para laparatomía.
- 2) Malla de Marlex o Cintas de Aponeurosis más hilos de nylon.

PROCEDIMIENTO

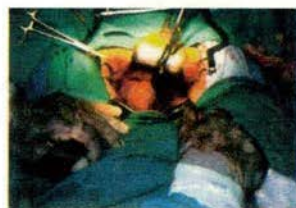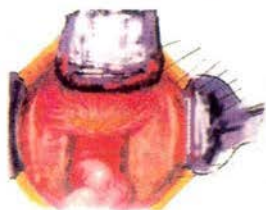
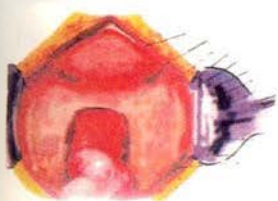
1. Paciente en decúbito dorsal y semilitotomía.



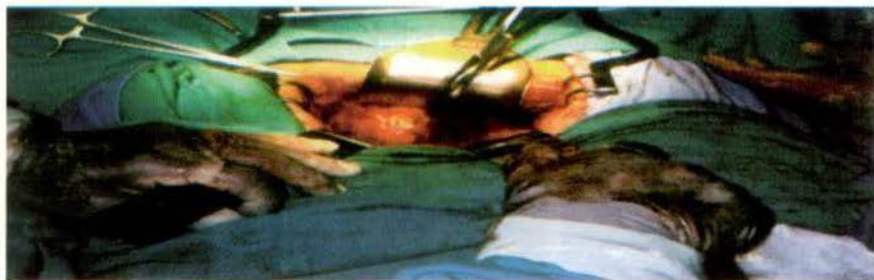2. Asepsia de abdomen, periné y vagina.



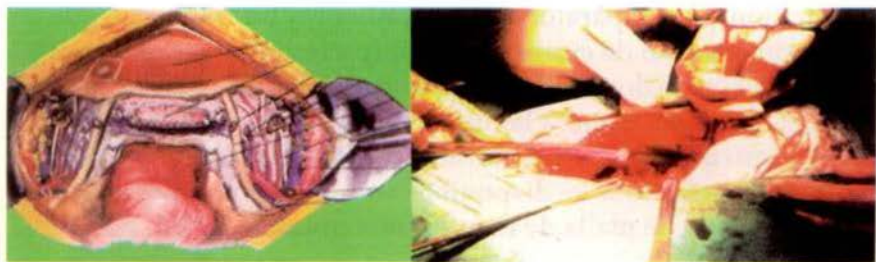
3. Cobertura con campos dejando libre la zona operatoria de abdomen y periné.
4. Incisión para laparatomía longitudinal o transversal según la existencia o no de cicatriz anterior (preferimos la transversal).
5. Obtención de dos cintas de aponeurosis de 10 cm. de largo por 2 cm., de ancho, cintas a las que se le impondrá hilos de nylon en el centro y longitudinalmente haciendo que sobrepase generosamente a lo disponible en ambos extremos o si hay disposición de malla de mantex, dos cintas de 10 cm. por 2 cm.



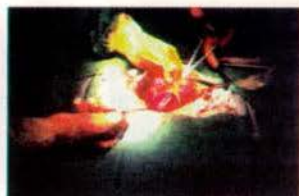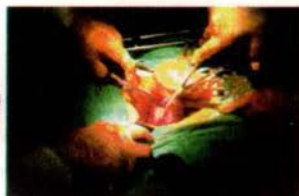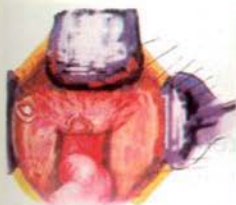- Apertura de cavidad abdominal para exponer la vejiga y el fondo de saco de Douglas liberando las adherencias, si es que las hubiera.



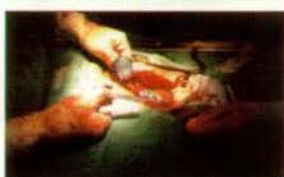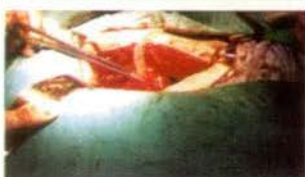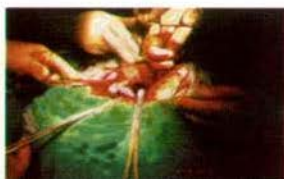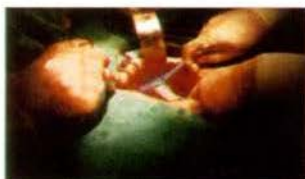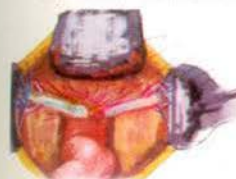- Exposición de la cúpula vaginal introduciendo en esta un dilatador (bujía) de Hegar Nº 14 para levantarla, con lo que se identificará perfectamente el borde superior y cara posterior de la misma.
- Identificación digital de los vasos iliacos externos en relación a la línea innominada del hueso iliaco, para luego unos 3 cm. hacia delante se secciona el peritoneo parietal en ojal de más o menos 2 cm a 3 cm para disecar luego en forma roma con un hisopo de gasa en punta de una pinza hasta el periostio, la que se presenta como una superficie blanca nacarada, se vuelve a identificar la proximidad de los vasos arteriales y venosos.



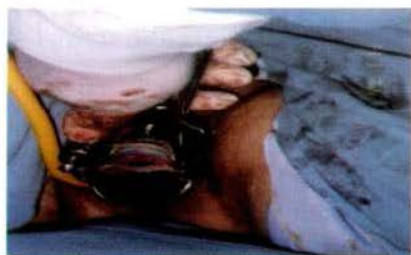- Se tuneliza cuidadosamente (preferimos digitalmente) el peritoneo parietal pélvico desde el ojal peritoneal sobre la línea innominada expuesta hasta el borde externo de la vagina, para luego disecar en forma roma el peritoneo del ángulo superoexterno y cara posterosuperior de la vagina expuesta.



10. Se fija la cinta al periostio de la línea innominada con puntos separados de hilo de nylon para luego pasar la cinta por el túnel hasta la vagina expuesta, donde se fijará la cinta con puntos separados y también con hilo de nylon calculando el grado de tensión y elevación de la vagina. Se sigue el mismo procedimiento al lado contrario.



11. Cierre de los ojalos peritoneales y cierre de pared abdominal y comprobación por examen vaginal la posición final de la vagina.



12. Tratamiento del dolor post operatorio con derivados opiáceos.
13. Retiro de sonda vesical y movilización precoz antes a a las 12 horas.

RESULTADO

Se reporta una técnica quirúrgica descrita en la literatura médica mundial, utilizada en 52 pacientes con prolapso de cúpula vaginal, en las Tabla N° 1, podemos observar que el rango de edades fue de 49 a 73 años, siendo más frecuente entre los 51 a 60 con 57.7%, seguido de 36.5% en mujeres de 61 a 70 años.

TABLA N° 1. Frecuencia de prolapso vaginal según edad

Edad	Número	Porcentaje (%)
41-50	03	5.8
51-60	30	52.7
61 a más	19	36.5
Total	52	100.0

La *Tabla N° 2* nos muestra el antecedente quirúrgico que originó la eversión vaginal, aquí podemos observar que en 35 pacientes (63.3%) hubo histerectomía abdominal previa y en el resto 32.7%, histerectomía vaginal.

TABLA N° 2. Cirugía previa al prolapso vaginal

Cirugía previa	Número	Porcentaje (%)
Histerectomía abdominal	35	67.3
Histerectomía vaginal	17	32.7
Total	52	100.0

La *Tabla N° 3* nos informa acerca del número de recidivas que tuvieron las pacientes, antes de utilizar la técnica quirúrgica (iliopexia), al respecto encontramos que 42.3% fueron intervenciones por primera vez; 32.7% tuvieron en recidiva; 17.3% dos recidivas y 7.7% tres o más.

TABLA N° 3. Recidivas antes de la iliopexia

Recidivas	Número	Porcentaje (%)
Ninguna	22	42.3
01	17	32.7
02	09	17.3
03 o más	04	7.7
Total	52	100.0

El 100% de las pacientes recibieron antibioticoterapia en el post operatorio y el vendaje elástico de miembros inferiores fue aplicado de rutina para evitar la trombosis venosa, considerando la posición de semilitotomía en que se interviene a la paciente y la frecuencia elevada de várices de miembros inferiores observada en mujeres mayores de 40 años.

El tiempo operatorio tuvo un promedio de 60 minutos considerando la restitución del ángulo uretrovesical en algunas pacientes con incontinencia urinaria. No fue necesario transfusión de sangre en ninguno de los casos, el promedio de estancia hospitalaria fue 3,4 días. No hubieron complicaciones febriles, ni de herida operatoria y lo que es sustancialmente más importante, no hemos observado recidivas de prolapso de muñón vaginal ni incontinencia urinaria posterior, y el informe de las pacientes, en el post operatorio mediato confirma que las relaciones coitales, en las que lo tuvieron fueron satisfactorias.

DISCUSIÓN

Definitivamente, para cualquier cirujano la presencia de complicaciones consecutivas a un acto quirúrgico, es un acontecimiento que se puede esperar (48, 49). El prolapso de cúpula vaginal post histerectomía es una de estas situaciones que los ginecólogos de todos los tiempos, la vienen observando y a la vez inventando procedimientos y técnicas para dar solución a este enojoso problema médico y de salud que repercute no sólo en el ámbito psicofísico de la mujer (50, 51), sino también en el aspecto económico de los países, se ha calculado que los Estados Unidos de Norteamérica gastan anualmente 1022 millones de dólares tan sólo en la recuperación específica de esta complicación (54).

Se han descrito a lo largo de los años, sobre todo en la literatura proveniente de los países europeos y de Norteamérica un gran número de técnicas quirúrgicas con diferentes vías de abordaje para el tratamiento de esta entidad, así tenemos (55, 56, 57).

1) Suspensión por vía vaginal a estructuras pélvicas (Colpopexia sacroespínosa transvaginal). Propuesta por Amreich en 1951; sugiere fijar la cúpula a los ligamentos sacrotúberos conservando una posición fisiológica de la vagina a la pelvis, fue modificada por Richter en 1968 quien realiza la fijación a los ligamentos sacroespínosos que son más accesibles requiriendo sí de una técnica difícil y riesgosa porque se pueden dañar vasos pélvicos o el recto, el dolor post operatorio dura varios días (52, 53, 58, 59, 60, 61, 62, 63)

2) Suspensión por vía abdominal de la cúpula a estructuras pélvicas

Al respecto existen 03 técnicas:

- Fijación de la cúpula vaginal al promontorio previa laparatomía se practica fijación del muñón vaginal al

promontorio del sacro pero requiriendo la persistencia de una vagina larga.

- Fijación de la cúpula vaginal al periostio del sacro (sacropexia), se diferencia de la anterior por el uso de una cinta de aponeurosis para suplir la cortedad de la vagina, esta técnica tiene la ventaja de disminuir la amplitud del fondo de saco de Douglas, evitando enteroceles posteriores.
- Fijación de la cúpula vaginal a la aponeurosis anterior de los rectos (Ventropexia). Fletcher (1995) fija con cintas de aponeurosis al borde libre de los rectos. Ulfeder (1963) fija a la porción media de los rectos.

En ambos casos debe ser suplementado con el cierre profiláctico del fondo de saco de Douglas para evitar el enterocele.

Por último, no debemos dejar de mencionar a los procedimientos de cierre vaginal que a continuación mencionamos:

- 3) Colpoclesis y Colpotomía (64) que son tratamientos de último recurso, son y han sido empleados cuando otros procedimientos han fallado o son considerados inapropiados, el problema posterior a estas técnicas es que si se presentara incontinencia urinaria, se crearía una grave situación para el tratamiento de esta complicación.

La técnica quirúrgica que planteamos y que la llamamos Iliopexia se presenta a la comunidad médica, en especial a los cirujanos ginecólogos para su conocimiento y aplicación en el Tratamiento de esta enfermedad.

CONCLUSIONES

La nueva técnica quirúrgica expuesta en el presente trabajo, no reportaba en la literatura mundial, para la cura del prolapso de cúpula vaginal, conocida también como eversión vaginal reúne seis condiciones quirúrgicas fundamentales:

- 1) Una técnica fácil en su ejecución, abordaje amplio y restitución de un tejido de sostén (malla de marlex) que en la posición adecuada simula la posición anatómica de la vagina.
- 2) Uso de un elemento estable, no reabsorbible, libre de rechazo inmunológico.
- 3) Mantiene la capacidad funcional de la vagina, favorable para la salud psicofísica de la paciente, lo que con otras técnicas no se consigue; o si se ejecuta exprofesamente se produce un acortamiento de la misma, transformándola en una estructura de vértice cónico o lateralizado.
- 4) Ningún riesgo de recidivas y complicaciones.
- 5) A diferencia de otros procedimientos quirúrgicos, esta técnica puede realizarse en vaginas cortas.
- 6) Sustancialmente, esta técnica se hace en forma análoga, lo que el ligamento cardinal o de Mackenrodt.
- 7) Esta técnica es superior a diferencia de las que no conservan la vagina (colpocleisis), ya que la vagina es un elemento estabilizador no está fijado al suelo pélvico.

BIBLIOGRAFÍA

1. Rodríguez, N. (1980). Cirugía Ginecológica y Obstétrica. Vol. 2: 636-643-682. Editorial Pueblo y Educación.
2. Carey, M. Slack, M. (1994). Transvaginal sacrospinous colpopexy for vault and market uterovaginal prolapse. *British Journal of Obstetric and Gynecology*. Vol. 101:536-540.
3. Shull, B.; Bachofen, C.; Coates, K., Kuchl, T. (2000). A Transvaginal approach to repair of apical and other associated sites of pelvic organ prolapse ligaments. *Am J. Obstetric Gynecol*. Vol. 183:1365-1374.
4. Baber, M.; Visco, A.; Weidner, A.; Amundsen, C.; Bump, R. (2000). Bilateral uterosacral ligament vaginal vault suspension with site – specific endopelvic fascia defect repair for treatment of pelvic organ prolapse. *Am. J. Obstet, Gynecol*. 183:1402-1411.
5. Sharp, TR. (1993). Sacrospinosus suspension made easy. *Obstet. Gynecol* 82:873.
6. Symmonds, RE.; Pratt, JH. (1960). Vaginal prolapse following hysterectomy. *Am J. Ostet Gynecol*. 79:899.
7. Cruikshank, S.H. (1991). Sacrospinous fixation – should this be performed at the time of vaginal hysterectomy? *Am J. Obstet Gynecol*. 164:1072-1076.
8. Emge, I.; Durfee, R. (1966). Pelvic organ prolapse: four thousand years of tretment. *Clin. Obstet. Gynecol*. 9:997-1032.
9. Symmonds, R. Williams, T.; lee, R.; Webb, M. (1981). Post Hysterectomy enterocele and vaginal vault prolapse. *Am. J. Obstet Gynecol*. 140:852-859.

10. Scotti R.(1992). Prophylactic sacrospinous fixation discouraged. Am. J. Obstet. Gynecol. 166:1022.
11. Morley, G.; De Lancey, J. (1998). Sacrospinous ligament fixation for eversion of the vagina. Am. J. Obstet Gynecol. 158:872-879.
12. INEI (2000). Encuesta Demográfica y de Salud Familiar 2000. Lima – Perú.
13. Mallipedi, PK; Steele, AC.; Kohli, N.; Karram, MM. (2001). Anatomic and functional outcome of vaginal paravaginal repair in the correction of anterior vaginal wall prolapse. Int. Urogynecol J. Pelvic Dysfunct; 12 (2): 83-8.
14. Harrison, BO.; Céspedes, RD. (2001). Pelvic organ prolapse. Emerg. Med. Clin. North. Am. Aug. 19 (3): 781-97.
15. Leminen, A.; Koivistoimen; M.; Sjoberg, J. (1998). Prolapse vagina after hysterectomy – treatment methods and their effectiveness Duodecim; 114 (9): 861-4.
16. Barrington, JW.; Edwards, G. (2000), Posthysterectomy vault prolapse. Int. Urogenicol, J. Pelvic Floor Dysfunct. 11 (4): 241-5.
17. Barber, MD; Lambers, A.; Visco, AG.; Bump, RC. (2000). Effect of patient position on clinical evaluation of pelvic organ prolapse. Obstet Gynecol. Jul. 96 (1): 18-22.
18. Colombo, M.; Milani, R. (1998). Sacrospinous ligament fixation and modified Mc. Call culdoplasty during vaginal hysterectomy for advanced uterovaginal prolapse. Am J. Obstet. Gynecol. 199:13,20.
19. Snyder, T.; Krantz, K. (1991). Abdominal, retroperitoneal sacral colpopexy for the correction of vaginal prolapse. Obstet. Gynecol. 77:994.

20. Timmous, M.; Adisson, W.; Addison, S.; Cavenar, M. (1992). Abdominal sacral colpopexy in 163 women with posthysterectomy vaginal vault prolapse and enterocele. Evolution of operative techniques. *J. Repro. Med.* 37:323.
21. Hoffman, M.; Lockhart, J.; Garvin D. (2000). Achúrate repair of the prolapsed vagina by use of measured lateral flaps. *Am. J. Obstet. Gynecol.* 183:286-290.
22. Nieminen, K.; Heinomen, PK (2001). Sacrospinous ligament fixation for massive genital prolapse in women aged 80 years. *BJOG.* Aug: 108 (8): 817-21.
23. Goldberg, RP.; Tomezsko, JE; Winkler, HA.; Koduri, S.; Culligan, PJ.; Sand, PK (2001). Anterior or posterior sacrospinous vaginal vault suspension: long – term anatomic and functional evaluation. *Obstet. Gynecol.* Aug: 98 (2): 199-2004.
24. Guner, H.; Noyan, V.; Tiras, MB; Yildis, A. Yildirim, M. (2001). Transvaginal sacrospinous colpopexy for marked uterovaginal and vault prolapse. *Int. J. Gynaecol. Obstet.* Aug: 74 (2): 165-70.
25. Luber, KM; Boero, S.; Choe, JY; (2001). The demographis of pelvic floor disorders; current observations and future projections. *Am. J. Obstet. Gynecol.* Jun. 184 (7): 1496-501; discussion 1501-3.
26. Buller, JL.; Thompson, JR.; Cundiff, GW.; Krueger, SL; Schon, MA.; Bent. AE. (2001). Uterosacral ligament: description of anatomic relationship to optimize surgical safety. *Obstet. Gynecol.* Jun. 97 (6): 873-9.
27. Bessler, K.; Shuessler B. (2001). Sacrocolpopexy and anatomy and function of the posterior compartment. *Obstet Gynecol.* May. 97 (5 Pt 1): 678-84.

28. Lantzsch, T.; Goepel, G.; Wolters, M.; Koelbl, H.; Methfessel, HD. (2001). Sacrospinous ligament fixation for vaginal vault prolapse. *Arch. Gynecol. Obstet.* Mar. 265 81:21-5.
29. Gilberti, C. (2001). Transvaginal sacrospinous colpopexy by palpation – a new minimally invasive procedure using an anchoring system. *Urology.* Apr. 57 (4): 666-8; discussion 668-9.
30. Rogers, A.; Barkers, G.; Viggers, J.; Mason, T.; Swan, J.; Mayall P. (2001). A review of 165 cases of transvaginal sacrospinous colpopexy performed by the Endo Stitch Technique. *Aust. N Z J. Obstet Gynaecol.* Feb. 41 (1): 61-4.
31. Wattiez, A.; Canis, M.; Mage, G.; Pouly, JL.; Bruta, MA. (2001) Promonto fixation for the treatment of prolapse. *Urol Clin North Am.* Feb. 28 (1): 151-7.
32. Rovner, ES. (2000). Pelvic organ prolapse: a review. *Ostomy Wound Manage.* Dec. 46 (12): 24-37.
33. Weber.; AM (2002) Anterior or posterior sacrospinous vaginal vault suspension: long term anatomic and functional evaluation. *Obstet. Gynecol.* Feb. 99 (2): 344.
34. Maher, CF.; Cary, MP.; Slack, MC.; Murray, CJ.; Milligan, M.; Schluter, P. (2001) Uterine preservation or hysterectomy at sacrospinous colpopexy for uterovaginal prolapse? *Int Urogynecol J. Pelvic Floor Dysfunct.* 12 (6): 381-4; discussion 384-5.
35. Leonardo, C.; Gentili, G.; Leonardo, F. (2002). Abdominal Sacral colpopexy with Mersilene mesh. *Urol. Int.* 68 (1): 6-9.
36. Young, SB.; Daman, JJ.; Bony, LG. (2001) Vaginal paravaginal repair: one – year outcomes. *Am. J. Obstet Gynecol.* Dec.; 185 (6): 1360-6; discussion 1366-7.

37. karram, M.; Goldwasser, S.; Kleeman, S.; Steele, A.; Vassallo, B.; Walsh P. (2001) High uterosacral vaginal vault suspension with facial reconstruction for vaginal repair of enterocele and vaginal vault prolapse. *Am. J. Obstet. Gynecol. Dec.*; 185 (6): 1339-42; discussion 1342-3.
38. Papp, Z. (2001) Infundibulopelvic colpopexy with partial resection of vagina for repair of posthysterectomy vault prolapse. *Am. J. Obstet Gynecol. Oct.* 185 (4): 1009. No abstract available.
39. Hand, VL.; Jain, K.; Mc Cue, K.; Schenider, PD (2001). Posthysterectomy vault eversion with a large retro peritoneal mass. *Int Urogynecol J. Pelvic Floor Dysfunct* 12 (4): 279-81.
40. Brenner, B. (2001). Transvaginal sacrospinous colpopexy – a New Zealand experience with the Endo Stitch technique. *N Z Med J. Jul. 27; 114 (1136): 343-4.*
41. Goldberg, RP.; Tomezsko, JE.; Winkler, HA.; Koduri, S.; Culligan, PJ.; Sand, PK. (2001) Anterior or posterior sacrospinous vaginal vault suspension: long – term anatomic and functional evaluation. *Obstet. Gynecol. Aug. 98 (2): 199-204.*
42. Taylor, GM.; Ballard, P.; Jarvis, GJ. (2001). Vault prolapse and rectocele assessment of repair using sacrocolpopexy with mesh interposition. *BJOG. Jul. 108 (7): 775-6.*
43. Arsenijevic S., Tacevic, Z.; Azanjac, G.; Zivanović, A. (2000). A new concept of surgical treatment of uterine and vaginal prolapse. *Acta Chir. Iugosl. 47 (3) : 91-9. Serbo – Croatian (Roman).*
44. Mather, CF.; Murray, CJ.; Carey, MP.; Dwyer, PL.; Ugoni, AM (2001). Iliococcygeus or sacrospinous fixation for vaginal vault prolapse. *Obstet. Gynecol. Jul. 98 (1): 40-4.*

45. De Lancey, JO.; Morley, GW. (2000). Anterior sacrospinous vaginal vault suspension for prolapse. *Obstet Gynecol.* Jul. 96 (1): 156.
46. Neuman, M.; Zuckerman, B.; Lavie, O.; Beller, U. (2000). Vaginal vault prolapse: repair by sacrospinous ligament fixation. *Harefuah.* Jan. 2; 138 (1): 17-9, 87-6.
47. Ritchter, K.; Albrich, W. (1981). Long – term results following of the vagina on the sacrospinal ligament by the vaginal route (vaginae fixatio sacrospinalis vaginalis). *Am. J. Obstet. Gynecol.* 141:811.
48. Cardone, A.; Ambrosio, D.; Tirabasso, S.; Mendito, A.; Piscopo, L.; Musone, R.; Salzano, P. (2000). Prevention of vaginal prolapse in patients undergoing abdominal hysterectomy. *Minerva Chir.* May. 55 (5): 325 – 8.
49. Kenton, K.; Sadowski, D.; Shott, S.; Brubaker, L. (1999). A comparison of women with primary and recurrent pelvic prolapse. *Am. J. Obstet. Gynecol.* 180: 1415, 1418.
50. Kjeerulff, K.; Rodees, J.; Langenbog, P.; Harvey, L.; (2000). Patient satisfaction with results of hysterectomy. *Am. J. Obstet Gynecol.* 183: 1440, 1447.
51. Swift, S. (2000). The distribution of pelvic organ support in a population of female subjects seen for routine gynecologic health care. *Am. J. Obstet. Gynecol.* 183:277, 285.
52. Baba, T.; Koizumi, M.; Tanaka, R.; Yamashita, S.; Noda, M.; Yamanaka, I.; Susuki, T.; Ito, E.; Kudo, R. (2000). Surgical management of genital prolapse: is Caín cystourethrography useful evaluating anatomical corrections and urinary symptoms after surgery? *J. Obstet. Gynaecol. Res.* Aug. 26 (4): 289-94.
53. Rose, CH.; Rowe, TF.; Cox, SM.; Malinak, LR. (2000). Uterine prolapse associated with bladder exstrophy, surgical

- management and subsequent pregnancy. *J. Matern Fetal Med.* Mar. - Apr. 9 (2):150-2.
54. Subak, LL.; Waejen, LE.; Van del Eeden, S.; TOM, DH.; Vittinghoff, E.; Brown, JS. (2001). Cost of pelvic organ prolapse surgery in the United States. *Obstet. Gynecol.* Oct. 98 (4): 646-51.
55. Carey, MP.; Dwyer, PL. (2001). Genital prolapse: vaginal versus abdominal route of repair. *Curr. Opin. Obstet. Gynecol.* Oct. 13 (5); 499 - 505.
56. Leminen, A.; Koivistoienem, M.; Sjoberg, J. (1998). Prolapsed vagina after hysterectomy - treatment methods and their effectiveness. *Duodecim.* 114 (9): 861 - 4.
57. Tamussino, KF.; Hanzal, E.; Kolle, D.; Ralph, G.; Riss, PA. (2001). Tensión - free vaginal tape operation: results of the Austrian registry. *Obstet. Gynecol.* Nov. 98 (5 Pt. 1): 732-6.
58. Heit, M.; Culligan, P.; Rosenquist, C.; Shot, S. (2002). Is pelvic organ prolapse a cause of pelvic or low back pain? *Ostet Gynecol.* Jan. 99 (1): 23-8.
59. Weidner, AC.; Cundiff, GW.; Harris, RL.; Addison, WA. (1977) Sacral osteomyelitis: an unusual complication of abdominal sacral colpopexy. *Obstet. Gynecol.* Oct. 90 (4 Pt. 2): 689-91.
60. Gonzales - Argente. FX.; Jain, A.; Nogueras, JJ.; Dávila GW.; Weiss, EG.; Wexner, SD. (2001). Prevalence and severity of urinary incontinence and pelvic genital prolapse in females with anal incontinence or rectal prolapse. *Dis. Colon Rectum.* Jul. 44 (7): 920-6.
61. Lambron, N.; Buller, J.; Thompson, J.; Cundiff, G.; Chou, B.; Montz, F. (2000). Prevalence of perioperative complications among women undergoing reconstructive pelvic surgery. *Am. J. Obstet. Gynecol.* 183: 1355, 1360.

62. Fitzgerald, M.; Kulkarmi, N.; Fenner. (2000). Post operative resolution of urinary retention in patients with advanced pelvic organ prolapse. *Am. J. Obstet Gynecol.* 183:1361-1364.
63. Klutke, J. Ramos, S. (2000). Urodynamic outcome after surgery for severe prolapse and potential stress incontinence. *Am. J. Obstet. Gynecol.* 182: 1378-1381.
64. Céspedes, RD.; Winters, JC.; Ferguson, KH. (2001). Colpocleisis for the treatment of vaginal vault prolapse. *Tech. Urol. Jun.* 7 (2): 152-60. Review.
65. Versi, E.; Harvery, MA.; Cardozo, L.; Brincat, M.; Studd, JW. (2001). Urogenital prolapse and atrophy at menopause: a prevalence study. *Int. Urogynecol. J. Pelvic Floor Dysfunt.* 12 (2): 107 - 10.
66. Carley, M.; Schaffer, J. (2000). Urinary incontinence and pelvic prolapse in women with Marfan or Ehlers Danlos Síndrome. *Am. J. Obstet. Gynecol.* 182:1021-1023.
67. Mattox, F.; Lucente, V.; McIntyre, P.; Miklos, J., Tomezsko, J. (2000). Abnormal spinal curvature and its relationship to pelvic organ prolapse. *Am. J. Obstet Gynecol.* 183:1381-1384.