

# Hemorragia digestiva como manifestación de neurofibromatosis tipo I: reporte de un caso

Elman Rolando Gamarra Osorio\* <sup>1,3,a</sup>; Pedro D'Angelo Ruiz Vega <sup>2,3,b</sup>

### RESUMEN

Presentamos el caso de un paciente de 40 años con diagnóstico previo de neurofibromatosis y un antecedente crónico de episodios de rectorragias intermitentes que acude al servicio de emergencia por una rectorragia asociada a hipotensión y taquicardia, y es hospitalizado. En los exámenes complementarios se evidencian hemorroides internas de grado 1 que no se correlacionaban con las características clínicas del paciente. Debido a la naturaleza intermitente del cuadro hemorrágico se sospechó de alguna malformación vascular, la cual se confirmó posteriormente mediante una angiografía abdomino-pélvica.

**Palabras clave:** Neurofibromatosis 1; Malformaciones vasculares; Hemorragia gastrointestinal (Fuente DeCS BIREME).

## Gastrointestinal hemorrhage due to neurofibromatosis type 1: a case report

### ABSTRACT

We present the case of a 40-year-old male with a previous diagnosis of neurofibromatosis and a chronic history of intermittent rectal bleeding episodes. He visited the emergency service for frequent rectal bleeding associated with hypotension and tachycardia, and was hospitalized. Complementary tests evidenced grade 1 internal hemorrhoids not associated with the clinical features of the patient. Due to the intermittent nature of the bleeding, a vascular malformation was suspected, which was subsequently confirmed by a pelvic and abdominal angiography.

**Keywords:** Neurofibromatosis type 1; Vascular malformation; Gastrointestinal hemorrhage (Source: MeSH NLM).

---

1 Universidad Nacional de Trujillo. Trujillo, Perú.

2 Universidad Privada Antenor Orrego. Trujillo, Perú.

3 Hospital Víctor Lazarte Echeagaray. Trujillo, Perú.

a Médico Internista.

b Interno de Medicina.

\*Autor corresponsal.

## INTRODUCCIÓN

La neurofibromatosis es una enfermedad multitumoral hereditaria relativamente frecuente. Tiene una incidencia mundial aproximada de un caso por cada 2500 a 3000 recién nacidos vivos, que es menor en regiones como Italia (1 caso por cada 7000) y Canadá (1 caso por cada 6000) <sup>(1-3)</sup>. La neurofibromatosis se clasifica en tres grupos: tipo 1 (NF1), llamada también enfermedad de Von Recklinghausen, que representa el 90-95 % de casos; tipo 2, con una frecuencia menor al 10 %; y tipo 3 o schwannomatosis. En esta revisión nos enfocaremos en la neurofibromatosis tipo 1 <sup>(4)</sup>.

La NF1 es una enfermedad genética que se transmite por un patrón autosómico dominante. Se origina por una alteración del gen supresor tumoral NF1 (ubicado en el cromosoma 17q11.2) que causa la disminución intracelular de la proteína neurofibromina, con la consecuente activación descontrolada del gen RAS y de las vías de proliferación celular; además, las vías apoptóticas se inhiben <sup>(5)</sup>.

El diagnóstico de la NF1 es esencialmente clínico y las manifestaciones neurocutáneas son las más frecuentes. En 1988 se describieron los criterios diagnósticos que se utilizan en la actualidad, estos incluyen dos o más de las siguientes características: seis o más manchas de color “café con leche” >0,5 cm (niños) o >1,5 cm (adultos), dos o más neurofibromas cutáneos o subcutáneos o un neurofibroma plexiforme, pecas axilares o inguinales, glioma de la vía óptica, dos o más nódulos de Lisch (hamartomas en el iris), displasia ósea, o un familiar de primer grado con NF-1 <sup>(6)</sup>.

No obstante, un porcentaje de pacientes relativamente pequeño (5-25%) pueden desarrollar cuadros gastrointestinales y, de ellos, solo el 5 % son sintomáticos <sup>(7,8)</sup>. Estas manifestaciones se presentan, de preferencia, en la edad media (30-40 años) y pueden localizarse en cualquier parte del tracto gastrointestinal, el lugar más frecuente es el intestino delgado (70 %), principalmente en el yeyuno <sup>(7)</sup>.

Las lesiones más comunes abarcan las neoplasias benignas, como los neurofibromas (52 %), leiomiomas (17 %), ganglioneurofibromas (5,8 %), tumores estromales o tumor estromal gastrointestinal (GIST, por sus siglas en inglés) que representan el 6,5 % y los tumores neuroendocrinos; las neoplasias malignas, como el adenocarcinoma (20 %), y las alteraciones vasculares. Los tumores benignos se pueden malignizar en el 5 a 15 % de casos <sup>(9)</sup>. Cabe resaltar que la gran mayoría de estos pacientes presenta lesiones

neurocutáneas concomitantes; sin embargo, se han descrito manifestaciones gastrointestinales aisladas <sup>(10)</sup>.

En muy pocas ocasiones, la NF-1 se asocia a malformaciones vasculares diversas, de las cuales, las más comunes son lesiones estenóticas, aneurismas, malformaciones arteriovenosas o lesiones por compresión tumoral directa (neurofibromas) <sup>(11-15)</sup>.

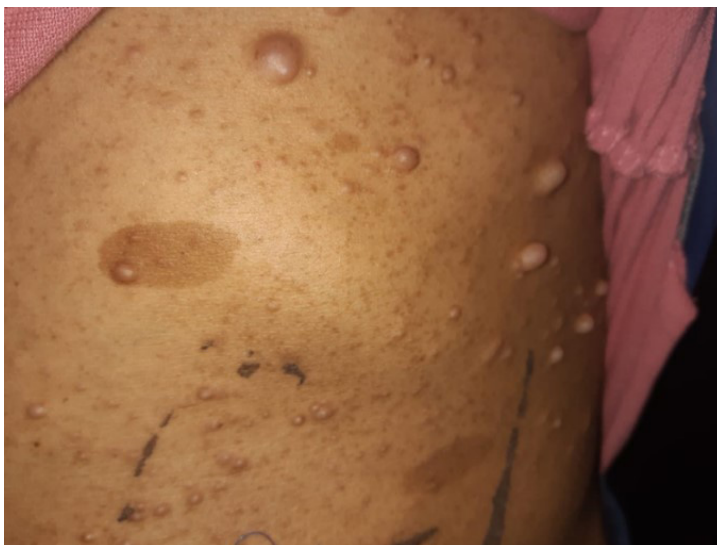## CASO CLÍNICO

Paciente varón de 40 años que acude al servicio de emergencia con un cuadro de rectorragia en diciembre de 2019. Tiene el diagnóstico de neurofibromatosis tipo desde hace 20 años. Como antecedentes de importancia refiere episodios intermitentes de rectorragia en los últimos 15 años (que duran dos días y se presentan cada 6 meses) y una hemorroidectomía por hemorroides internas hace 7 años (2013). En esta oportunidad, presenta una rectorragia a chorro que aumentó en frecuencia (6 veces al día) y disnea asociada a grandes esfuerzos (al caminar 10 cuadras) por lo cual se decide la hospitalización. Se confirmó el diagnóstico de hemorragia digestiva baja y se plantea una etiología hemorroidal (que es la causa más frecuente).

En enero de 2020, el paciente reingresa al servicio de emergencia y refiere, desde hace 2 días, un nuevo episodio de rectorragia a chorro de frecuencia aumentada (cada 1-2 horas), y que se asocia a disnea a los pequeños esfuerzos (al cambiarse de ropa), palpitaciones, cefalea y visión borrosa. Las funciones vitales son las siguientes: presión arterial (PA): 90/60, frecuencia cardíaca (FC): 120/minuto, frecuencia respiratoria (FR): 20/minuto. En los análisis de sangre destacaba el valor de la hemoglobina (3,1 g/dl). Debido a la gravedad del cuadro, se decide nuevamente la hospitalización después realizar una transfusión con el diagnóstico de neurofibromatosis tipo 1 y hemorragia digestiva baja de causa por determinar.

Durante la estancia hospitalaria, el paciente presentaba rectorragia interdiaria, sin ninguna otra molestia general. El primer día de hospitalización, en el examen físico se observó PA: 100/60, FC: 70/minuto, FR: 18/minuto, SatO<sub>2</sub>: 98 % piel y mucosas: tumoraciones múltiples a predominio de abdomen, cuello y dorso, compatibles con neurofibromas, máculas ovaladas de color marrón en abdomen, palidez (+/+++), y mucosa oral seca (+/+++) (Figura 1).

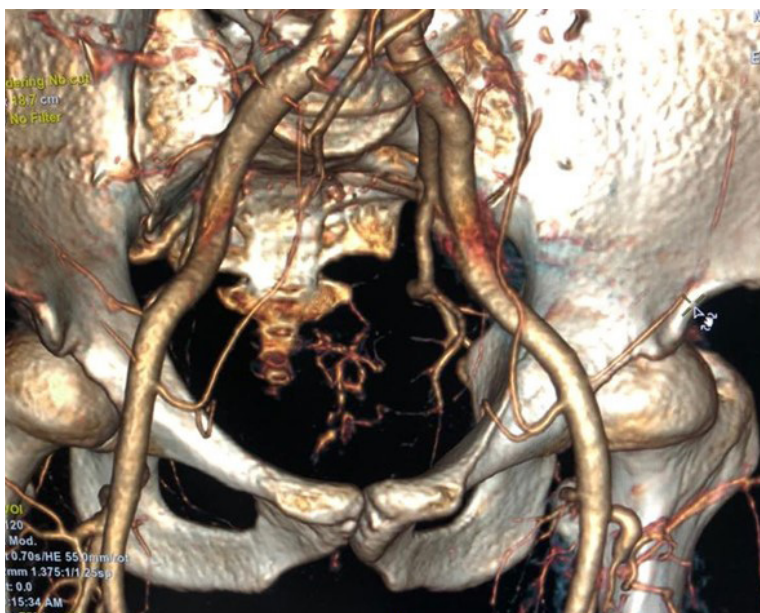
## Hemorragia digestiva como manifestación de neurofibromatosis tipo I: reporte de un caso



**Figura 1.** Múltiples neurofibromas cutáneos a nivel abdominal y manchas “café con leche” ovaladas

Debido a la severidad del cuadro hemorrágico y después de realizar estudios endoscópicos alto y bajo sin hallazgos relevantes, se plantea la posibilidad de alguna malformación vascular. Para corroborar este planteamiento, la gammagrafía con hematíes marcados con  $^{99m}\text{Tc}$  hubiera sido

la prueba ideal, pero en nuestro nosocomio no se tiene el equipo, por lo que al segundo día de hospitalización se realizó una angiografía abdomino-pélvica que confirmó la presencia de una malformación vascular (Figura 2).



**Figura 2.** Malformación vascular con aporte arterial de rama de la iliaca interna (rectal inferior) y ramas distales de la arteria mesentérica inferior. No se observa drenaje venoso

Luego de la confirmación angiotomográfica de la malformación vascular, se decide programar al paciente para extirpación quirúrgica a cargo de Cirugía Cardiovascular. El paciente fue dado de alta sin complicaciones 2 días después

de la cirugía y luego de 3 semanas de estancia hospitalaria. Tres meses más tarde, en la consulta de seguimiento el paciente se encuentra asintomático y con la hemoglobina en un valor de 14,1 g/dl en su último control.

## DISCUSIÓN

Las alteraciones gastrointestinales en la NF1 se clasifican en dos grandes grupos: tumores o alteraciones vasculares. En algunas ocasiones y debido a su naturaleza hipervascular, los neurofibromas se suelen confundir con alguna malformación vascular <sup>(16,17)</sup>. La mayoría de estas lesiones son asintomáticas; las tumoraciones pueden producir cuadros de obstrucción intestinal, hemorragia digestiva por compresión vascular mecánica e incluso ictericia obstructiva, mientras que las alteraciones vasculares se deben sospechar ante la presencia de hemorragia digestiva, principalmente rectorragia <sup>(7)</sup>.

La vasculopatía que provoca esta enfermedad puede manifestarse como estenosis, aneurismas, malformaciones arteriovenosas o compresión tumoral y debido a su carácter multisistémico, puede afectar a cualquier arteria del cuerpo, principalmente a las arterias grandes o medianas, la más frecuente es la arteria renal <sup>(7,11,18)</sup>, luego la aorta <sup>(19)</sup>, las arterias mesentéricas, la arteria carótida interna, las arterias cerebrales <sup>(20,21)</sup>, las arterias torácicas (como la mamaria interna) <sup>(22)</sup>, la arteria subclavia o las arterias intercostales, las arterias coronarias <sup>(23)</sup>, la arteria retiniana <sup>(24)</sup>, la arteria vertebral <sup>(25)</sup>, y la arteria radial <sup>(26)</sup>, entre otras. Es importante mencionar que estas alteraciones pueden presentarse en múltiples arterias al mismo tiempo <sup>(27,28)</sup>. Si predominan los aneurismas o malformaciones arteriovenosas (hemorragia digestiva, hemotórax <sup>(29,30)</sup> o el accidente cerebrovascular hemorrágico <sup>(31)</sup>), las manifestaciones clínicas pueden ser cuadros hemorrágicos; pero si es que predominan las lesiones estenóticas (infarto renal, infarto agudo de miocardio, etc.), se presentan cuadros isquémicos. No, obstante, el signo clínico más frecuente de vasculopatía en pacientes con NF-1, es la hipertensión arterial secundaria, la cual es resultado, principalmente, de la estenosis de la arterial renal o, en casos muy raros, de un feocromocitoma <sup>(11,32)</sup>.

Estas alteraciones vasculares se producen generalmente sin tener relación con los neurofibromas; sin embargo, se han descrito casos de vasculopatía dentro de las tumoraciones. Antes se creía que estas alteraciones eran causadas por una proliferación anormal de las células de Schwann dentro de los vasos sanguíneos; actualmente, la idea más aceptada es que se originan en la proliferación de las células musculares lisas aunada a un daño de las células endoteliales; esta teoría se sustenta en la expresión de neurofibromina por parte de estas células <sup>(33,34)</sup>.

El diagnóstico etiológico de una hemorragia digestiva recurrente en un paciente con neurofibromatosis es un reto para el médico. El empleo de estudios no invasivos y con mayor grado de especificidad para encontrar el lugar de sangrado como la gammagrafía con hematomas marcados con <sup>99m</sup>Tc es fundamental, ya que permiten detectar sangrados a

volúmenes entre 0,1 y 0,4 ml/min, con una sensibilidad de 93 % y una especificidad de 95 % <sup>(35)</sup>. Luego de descartar las causas de hemorragia digestiva más frecuentes, se deben tener en cuenta las etiologías relacionadas directamente con la enfermedad de fondo, es decir, tumoraciones gastrointestinales o malformaciones vasculares. En el caso presentado, debido a la naturaleza intermitente y crónica del cuadro, se sospechó en alguna vasculopatía, y se realizaron un diagnóstico y un tratamiento exitosos, por lo que es siempre se deben considerar todas las etiologías conocidas aunque sean poco frecuentes.

**Contribución de los autores:** Pedro D'angelo Ruiz Vega, ha participado en la concepción y diseño del artículo, recolección de resultados, análisis, interpretación de datos, convocatoria del paciente y redacción del artículo. Elman Rolando Gamarra Osorio ha participado en el diseño del artículo, redacción del artículo, revisión crítica del artículo, aprobación de la versión final, y aporte de material de estudio.

**Conflicto de interés:** Los autores declaran no tener conflictos de interés.

**Fuente de financiamiento:** El artículo ha sido financiado por los autores.

## REFERENCIAS BIBLIOGRÁFICAS

- Orraca M, Morejón G, Cabrera N, Menéndez R, Orraca O. Neurofibromatosis 1: prevalence in children aged 9-11 years, Pinar del Río Province, Cuba. *MEDICC Rev.* 2014; 16(3): 5.
- Duque Serna FL, Ramírez Usuga OA. Neurofibromatosis: reporte de un caso. *Rev Facultad Odontología Universidad de Antioquia.* 2010; 21(2): 218-25.
- Pascual Castroviejo I, Fundación ONCE. Neurofibromatosis. Madrid: Escuela Libre: Fundación ONCE; 2001.
- Kresak JL, Walsh M. Neurofibromatosis: a review of NF1, NF2, and schwannomatosis. *J Pediatr Genet.* 2016; 5(2): 98-104.
- Gottfried ON, Viskochil DH, Couldwell WT. Neurofibromatosis Type 1 and tumorigenesis: molecular mechanisms and therapeutic implications. *Neurosurg Focus.* 2010; 28(1): E8.
- Ferner RE, Huson SM, Thomas N, Moss C, Willshaw H, Evans DG, et al. Guidelines for the diagnosis and management of individuals with neurofibromatosis 1. *J Med Genet.* 2007; 44(2): 81-8.
- Agaimy A, Vassos N, Croner RS. Gastrointestinal manifestations of neurofibromatosis type 1 (Recklinghausen' disease): clinicopathological spectrum with pathogenetic considerations. *Int J Clin Exp Pathol.* 2012; 5(9): 852-62.
- Basile U, Cavallaro G, Polistena A, Giustini S, Orlando G, Cotesta D, et al. Gastrointestinal and retroperitoneal manifestations of type 1 neurofibromatosis. *J Gastrointest Surg.* 2010; 14(1): 186-94.
- Rastogi R. Intra-abdominal manifestations of von recklinghausen's neurofibromatosis. *Saudi J Gastroenterol.* 2008; 14(2): 80-2.
- Carter JE, Laurini JA. Isolated intestinal neurofibromatous proliferations in the absence of associated systemic syndromes. *World J Gastroenterol.* 2008; 14(42): 6569.
- Jadraque Rodríguez R, Martínez Salio A, García de Álvaro MT, Porta Etessam J, Torres Mohedas J, Mateos Beato F. Malformación

## Hemorragia digestiva como manifestación de neurofibromatosis tipo I: reporte de un caso

- arteriovenosa en la neurofibromatosis tipo I. Caso clínico y revisión de la literatura. *Rev Neurol*. 2000; 31(11): 1043.
12. Palazzuoli A, Pellegrini M, Ruocco G, Nuti R. A multidisciplinary approach in neurofibromatosis 1. *Lancet Neurol*. 2015; 14(1): 29.
  13. Morello F, Shah P, Dowling K, Siskin G. A hemorrhagic complication of neurofibromatosis. *J Vasc Interv Radiol*. 2001; 12(6): 773-4.
  14. Boyd KP, Korf BR, Theos A. Neurofibromatosis type 1. *J Am Acad Dermatol*. 2009; 61(1): 1-14.
  15. Navarro EG, Martínez MB, Gómez EG. Protocolo de seguimiento de la neurofibromatosis tipo 1. *Protoc Diagn Ter Ped Pediatr*. 2010; 1: 44-50
  16. Ali SR, Hendrickson SA, Collin G, Oxley J, Warr RP. Solitary neurofibroma of the face masquerading as a low-flow vascular malformation - case report and experience of management. *JPRAS Open*. 2019; 19: 67-72.
  17. Abbas Z, Khani S, Zare J. Arteriovenous malformation underlying a plexiform neurofibroma: an unusual presentation. *Indian Dermatol Online J*. 2017; 8(2): 128.
  18. Han M, Criado E. Renal artery stenosis and aneurysms associated with neurofibromatosis. *J Vasc Surg*. 2005; 41(3): 539-43.
  19. Chew DKW, Muto PM, Gordon JK, Straceski AJ, Donaldson MC. Spontaneous aortic dissection and rupture in a patient with neurofibromatosis. *J Vasc Surg*. 2001; 34(2): 364-6.
  20. Díaz CA, et al. Vasculopatía cerebral en neurofibromatosis tipo I. *Rev Mex Neuroci*. 2010; 11(6): 487-92.
  21. Morvan T, de Broucker F, de Broucker T. Subarachnoid hemorrhage in neurofibromatosis type 1: case report of extracranial cerebral aneurysm rupture into a meningocele. *J Neuroradiol*. 2011; 38(2): 125-8.
  22. Sareli AE, Marshall DS. A devastating complication of type 1 neurofibromatosis. *Am J Respir Crit Care Med*. 2012; 185(9): e12-3.
  23. Molina-Martin de Nicolas J, Jurado Roman A, Rubio Alonso B, Garcia Tejada J. Recurrent myocardial infarctions due to thrombosis of a coronary aneurysm in neurofibromatosis type 1. *JACC Cardiovasc Interv*. 2015; 8(4): e55-7.
  24. Lu J, Liu H, Zhang L, Ma L, Zhou H. Corkscrew retinal vessels and retinal arterial macroaneurysm in a patient with neurofibromatosis type 1: a case report. *Medicine (Baltimore)*. 2018; 97(30): e11497.
  25. Gao P, Chen Y, Zhang H, Zhang P, Ling F. Vertebral arteriovenous fistulae (avf) in neurofibromatosis type 1: a report of 2 cases. *Turk Neurosurg*. 2013; 23(2): 289-93.
  26. Sangolli P. Neurofibromatosis-1 with bilateral partial radial artery stenosis. *Indian Dermatol Online J*. 2012; 3(1): 51.
  27. Kitano D, Harasawa K, Saruya T, Tochiara T. Multiple cardiovascular stenoses in a 66-year-old woman with neurofibromatosis type 1: virtual-histology intravascular ultrasound findings. *Eur Heart J Case Rep*. 2018; 2(1): yty015.
  28. Jiménez-Gil R, Arroyo-Bielsa A, Barrio-Rodríguez C, Álvarez-Salgado A, Carmona-Berriguete S, Montero-Mendizábal R, et al. Lesiones vasculares múltiples y precoces en la neurofibromatosis. Descripción de un caso clínico y revisión bibliográfica. *Angiología*. 2002; 54(3): 259-64.
  29. Gu B, Kwon S. Spontaneous hemothorax secondary to ruptured right subclavian artery from neurofibromatosis tumor. *Chest*. 2015; 148(4): 36.
  30. NetMD. Hemotórax masivo espontáneo en paciente con neurofibromatosis tipo 1 [Internet]. 2020. Disponible en: <https://netmd.org/medicina-intensiva/medicina-intensiva-articulos/hemotorax-masivo-espontaneo-en-paciente-con-neurofibromatosis-tipo-1>
  31. Terry AR, Jordan JT, Schwamm L, Plotkin SR. Increased risk of cerebrovascular disease among patients with neurofibromatosis type 1: population-based approach. *Stroke*. 2016; 47(1): 60-5.
  32. Lazea C, Asavaoie C, Alkhzouz C, Popa L. Rare complications of neurofibromatosis 1 diagnosed incidentally in two children. *Ther Clin Risk Manag*. 2018; 14: 1547-52.
  33. Rodrigues LO, Rodrigues LOC, Castro LL, Rezende NA, Ribeiro ALP. Non-invasive endothelial function assessment in patients with neurofibromatosis type 1: a cross-sectional study. *BMC Cardiovasc Disord*. 2013; 13(1): 18.
  34. Hamilton S, Friedman J. Insights into the pathogenesis of neurofibromatosis 1 vasculopathy: pathogenesis of NF1 vasculopathy. *Clin Genet*. 2001; 58(5): 341-4.
  35. Quiroga S, Pérez M, Abu-Suboh M, Castell J. Hemorragia digestiva: papel de la radiología. *Radiología*. 2011; 53(5): 406-20.

### Correspondencia:

Elman Rolando Gamarra Osorio

Dirección: Andre Lalande 132 Urbanización puertas del Sol Trujillo.

Teléfono: 968914330


Correo electrónico mail: [elman.gamarra.osorio@gmail.com](mailto:elman.gamarra.osorio@gmail.com)

Recibido: 06 de junio de 2020

Evaluado: 13 de julio de 2020


Aprobado: 31 de julio de 2020

© La revista. Publicado por Universidad de San Martín de Porres, Perú.


 Licencia de Creative Commons Artículo en acceso abierto bajo términos de Licencia Creative Commons Atribución 4.0 Internacional. (<http://creativecommons.org/licenses/by/4.0/>)

### ORCID iDs

Elman Rolando Gamarra Osorio

 <https://orcid.org/0000-0003-3707-5340>

Pedro D'angelo Ruiz Vega

 <https://orcid.org/0000-0002-8520-3223>