

Intususcepción colónica por leiomioma

Colonic intussusception by leiomyoma

Ronald Arcana ^{1a}, Oscar Frisancho ^{1a}, Alejandro Yábar ^{2b}

¹ Departamento del Aparato Digestivo, Hospital Nacional Edgardo Rebagliati Martins, EsSalud. Lima, Perú.

² Departamento de Anatomía Patológica, Hospital Nacional Edgardo Rebagliati Martins, EsSalud. Lima, Perú.

^a Médico gastroenterólogo, ^b Médico patólogo

Recibido: 20/11/2012; Aprobado: 21/08/2013

RESUMEN

Reportamos el caso de una paciente mujer de 34 años, secretaria, con historia de anemia crónica y ovario poliquístico; sin historia familiar de cáncer. La paciente refería desde tres semanas antes del ingreso: náusea, vómito, dolor abdominal, fiebre y deposiciones sueltas con sangre. El dolor abdominal estaba localizado en flanco y fosa iliaca derecha, era tipo cólico, de intensidad 5/10 y asociado a distensión abdominal. En el examen clínico las funciones vitales indicaban T 38,6 °, FC 98 x min, FR 18 x min y PA 120/80; estaba despierta, lucida, pálida, en regular estado general. El abdomen estaba distendido, los ruidos hidroaéreos aumentados, timpánico a la percusión y con dolor a la palpación en hemiabdomen derecho (más intenso y con rebote positivo en fosa iliaca derecha); se palpaba masa de bordes no definidos en cuadrante inferior derecho, de aproximadamente 6cm. Diagnóstico clínico: Síndrome doloroso abdominal (¿plastrón apendicular, obstrucción intestinal: intususcepción?). En los exámenes auxiliares resaltaba la hemoglobina en 9,1 gr, con las constantes corpusculares disminuidas. El tacto rectal fue negativo, por lo que la colonoscopia fue diferida. Reevaluada a las 24 horas se decide cirugía. Se identificó una tumoración de colon transverso (con intususcepción colo-colónica), se resecó 10cm de colon y meso de tumoración; se realizó anastomosis T-T de colon transverso. La lesión era una tumoración proliferativa de 7x5 cm, que obstruía la luz del intestino casi totalmente. El estudio de anatomía patológica con inmunohistoquímica indicó que la lesión invaginada correspondía a un leiomioma de colon. Salió de alta en buenas condiciones. La rareza de éste tipo de neoplasia maligna de colon y lo esporádico de este tipo de presentación, nos indujo a realizar el presente reporte.

Palabras clave: Leiomioma; Obstrucción intestinal; Intususcepción (fuente: DeCS BIREME).

ABSTRACT

We report the case of female patient, 34 years old, occupation Secretary. Background: Polycystic ovary and chronic anemia. No family history of cancer. The patient reported three weeks abdominal pain, fever, bloody loose stools, nausea and vomiting. Abdominal pain is located in flank and right lower quadrant, is colicky, intensity 5 / 10, associated with abdominal distension. On physical examination, vital functions indicated T 38.6 ° FC 98 x min, FR 18 x min, BP 120/80, was awake, she looked pale, in generally fair condition, lucid and oriented. The abdomen was distended, the increased bowel sounds, tympanic to percussion, with tenderness in the right abdomen (more intense in the right iliac fossa), palpable mass is not defined edges lower right quadrant of about 6cm. Clinical diagnosis: abdominal pain syndrome (appendicular mass, intestinal obstruction, intussusceptions). In examinations auxiliaries highlighted in 9.1 g of hemoglobin with decreased corpuscular constants. Reviewed by history "rectal bleeding", DRE: yellow stool, no trace of blood, so that colonoscopy was deferred. Reassessed at 24 hours, we decide surgery with a presumptive diagnosis of intestinal obstruction, intussusception. In surgery, we identified a transverse colon tumor (with colo-colonic intussusception) and 10cm of colon was resected and meso tumor: TT anastomosis was performed in transverse colon. The lesion was a tumor of the middle region of the transverse colon, proliferative fibroid appearance, which almost completely obstructed the intestinal lumen, measuring about 7x5cm. The study of pathology with immunohistochemistry indicated that the tumor corresponded to leiomyoma of the colon. Was discharged in good condition. The rarity of this type of malignancy and this type of presentation led us to make this report.

Key words: Leiomyoma; Intestinal obstruction; Intussusception (source: MeSH NLM).

INTRODUCCIÓN

El leiomioma es una neoplasia que se origina en las células del músculo liso de las vísceras, representa solo el 1% de todas las neoplasias malignas colorrectales. El leiomioma digestivo es más común en estómago; en el intestino delgado compromete

más frecuentemente el íleon; de todas las del TGI, solo el 3% está en el colon ⁽¹⁾.

Su sintomatología es inespecífica: dolor abdominal, masa abdominal, y alteración del patrón evacuatorio; menos comunes son sus complicaciones: hemorragia, perforación y obstrucción, de ésta última la intususcepción es rara ⁽²⁾.

Citar como: Arcana R, Frisancho O, Yábar A. Intususcepción colónica por leiomioma. 2013;33(3):251-4.

CASO CLÍNICO

Paciente mujer de 34 años, natural y procedente de Lima, ocupación secretaria. Antecedentes: ovario poliquístico, recibe anticonceptivos orales; fiebre tifoidea hace 2 meses recibió cloranfenicol; anemia recibió complejo B. Intervenciones quirúrgicas: cesárea (2001). No historia familiar de cáncer.

La paciente refiere que desde hace tres semanas presenta dolor abdominal, fiebre, deposiciones sueltas con sangre, náusea y vómitos. El dolor abdominal está localizado en flanco y fosa iliaca derecha, es tipo cólico, de intensidad 5/10, asociado a distensión abdominal. Hace dos semanas recibió antibióticos por sospecha de disentería infecciosa.

En el examen físico las funciones vitales indicaban T 38,6° FC 98 x min, FR 18 x min, PA 120/80; estaba despierta, lucía pálida, en regular estado general, lúcida y orientada. El abdomen estaba distendido, los ruidos hidroaéreos aumentados, timpánico a la percusión, con dolor a la palpación en hemiabdomen derecho (más intenso en fosa iliaca derecha), se palpa masa de bordes no definidos en cuadrante inferior derecho de aproximadamente 6cm, McBurney positivo, rebote positivo. Diagnóstico clínico: Síndrome doloroso abdominal probable plastrón apendicular y obstrucción intestinal.

Dentro de los exámenes de laboratorio se observó: úrea 8 mg%, creatinina 0,51 mg%, Na 140, K 3,98, glucosa 109 mg%, Hb: 9,1 gr% Hto 29% VCM 76, plaquetas 494 000/mm³, WBC 11 530/mm³ (N 64%, L24, E3%, M9%), CEA: 2 (VN 0-3), proteínas totales 6,59 gr% (Albumina 3,11)

La ecografía abdominal mostraba el hígado de tamaño y ecogenicidad conservada, no lesiones focales, vesícula biliar contraída, porta y colédoco no dilatado, páncreas, bazo y riñones sin alteraciones. En CID se observó conglomerado de asas intestinales que en conjunto medía 115x87x48 mm con incremento de la ecogenicidad de la grasa periférica. No se observó líquido libre en la cavidad abdominal (Figura 1).

El TEM de tórax y abdomen mostraba el hígado de situación y dimensiones conservadas, vesícula biliar, páncreas y riñones normales, marcado engrosamiento de la pared colon con captación heterogénea del contraste de 90x50 mm y efecto de intususcepción con alteración del plano graso adyacente. No se vieron adenopatías retro peritoneales, con escasa cantidad de líquido en cavidad abdominal (Figura 2).

Evaluado por cirugía de emergencia y la unidad de hemorragia digestiva por historia de rectorragia con hematocrito 29%, tacto rectal: heces amarillas,

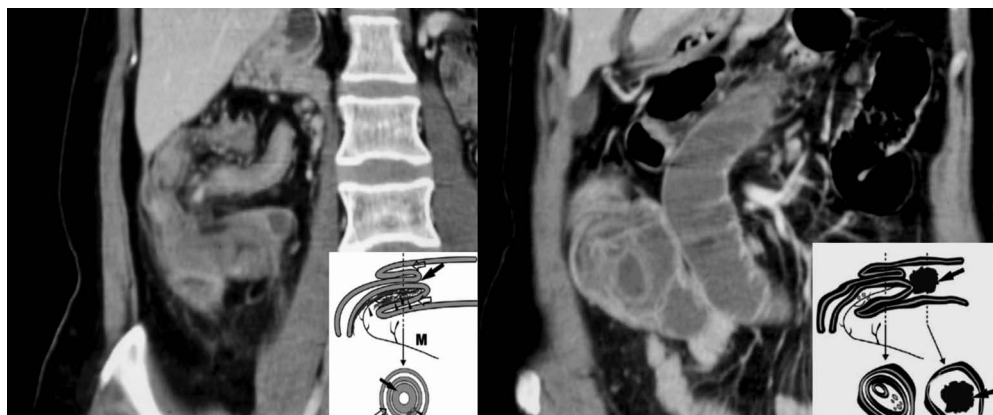

Figura 1. En el corte axial se observa conglomerado de asas intestinales en hemiabdomen derecho, que en conjunto miden 115x87x48mm con incremento de la ecogenicidad de la grasa periférica.

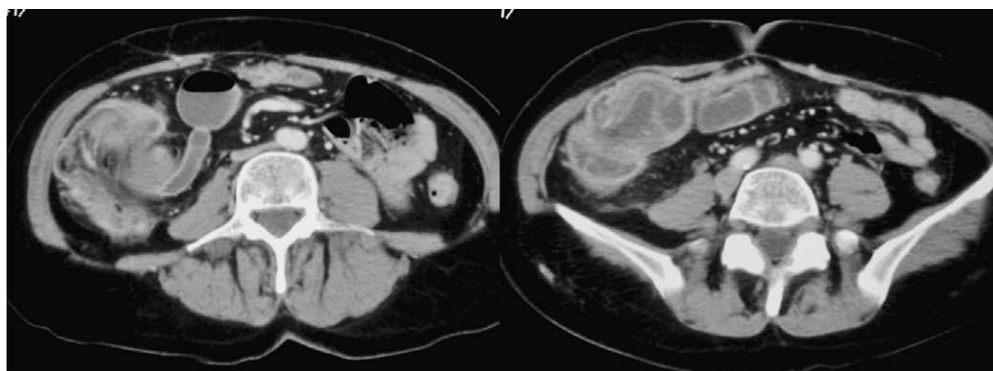


Figura 2. En el corte coronal del TEM tórax-abdominal se observa marcado engrosamiento de la pared colon con captación heterogénea del contraste de 90x50mm y efecto de intususcepción con alteración del plano graso adyacente.

Citar como:

sin rasgos de sangre, por lo que la colonoscopia fue diferida. Reevaluada a las 24 horas se decide su intervención quirúrgica con el diagnóstico presuntivo de obstrucción intestinal: Intususcepción.

En el reporte quirúrgico indicaron que realizaron una incisión mediana, se identificó una tumoración de colon transverso (con intususcepción colo-colónica) y se resecó 10 cm de colon y meso de tumoración: Se realizó anastomosis T-T de colon transverso, liberaron adherencias a nivel del espacio de Douglas. Se observó líquido ascítico escaso. La lesión era una tumoración de la región media del colon transverso, proliferativa de aspecto miomatoso, que obstruía casi totalmente la luz del intestino, medía aproximadamente 7x5 cm que confirma el diagnóstico de leiomiomasarcoma por anatomía patológica (Figura 3).

Su evolución fue buena y salió de alta en buenas condiciones.

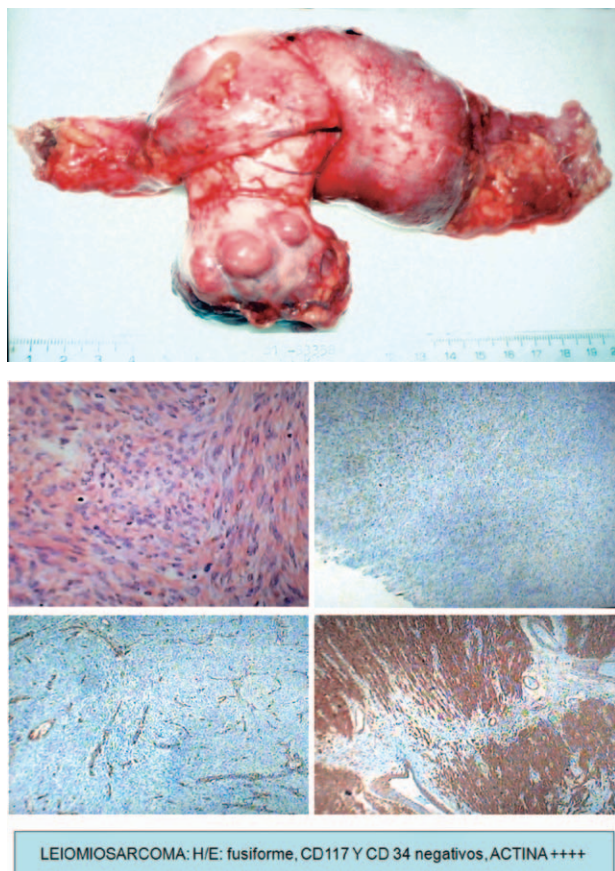


Figura 3. Pieza operatoria donde se puede observar la invaginación de tumor submucoso de colon transverso, confirmando leiomiomasarcoma con la inmunohistoquímica.

DISCUSIÓN

La intususcepción es una condición poco frecuente en el adulto, fue descrita por primera vez por Barbet de Amsterdam en 1674, siendo su evolución hasta mediados del siglo XIX casi siempre mortal ⁽²⁾.

Representa solo el 1% de las obstrucciones intestinales. Se presenta cuando una lesión intra o extraluminal altera la peristalsis normal, lo que ocasiona que un segmento intestinal proximal se invagine en el lumen del intestino distal inmediato. A diferencia de la intususcepción del paciente pediátrico, en el adulto se identifica el factor etiológico en la mayor parte de los casos ^(2,3).

Puede ocurrir en cualquier sitio del tracto gastrointestinal. Una lesión neoplásica es la causa en el 50 a 80% de los casos, en intestino delgado en su mayoría se trata de lesiones benignas y en colon de lesiones malignas.

El leiomiomasarcoma es un tumor maligno de células de músculo liso que puede aparecer en cualquier parte del organismo en la que exista este tipo de tejido. Sin embargo, las localizaciones más frecuentes incluyen útero, tracto gastrointestinal y grandes vasos ⁽⁴⁻⁶⁾.

El leiomiomasarcoma gastrointestinal es un tumor infrecuente mesenquimatoso de la pared intestinal. Se localiza con mayor frecuencia en el estómago y supone menos del 1% de los tumores malignos colorrectales.

Presenta dos picos de incidencia, en la cuarta y sexta décadas de la vida, no existe grandes series publicadas en la literatura sobre intususcepción por leiomiomasarcoma, solo algunos reportes de casos ⁽⁷⁾; coincidiendo en ellos la edad promedio de adultos jóvenes; como fue el nuestro.

Existe una discreta prevalencia del sexo masculino 1,8/1 sobre el femenino en una serie publicada por Azar y Beger, teniendo en cuenta que su casuística es de intususcepción en general ⁽³⁾.

En cuanto a su distribución, en algunas publicaciones asignan una prevalencia para la localización entérica por sobre la colónica de 64% sobre 36% y generalmente ocurren en el colon en zonas de flexión como sigmoides y colon transverso. Dentro de las distintas localizaciones colónicas: rectosigmoidea, ileocolónica, ileoceocolónica y colocolónica, esta última; a la cual pertenece nuestro caso habiéndose encontrado el origen en el colon transverso, es la más infrecuente.

Los síntomas de presentación y los hallazgos endoscópicos no son específicos ⁽¹⁾. El síntoma más frecuente es el dolor abdominal pero también puede manifestarse como masa abdominal palpable, alteración del hábito intestinal o complicaciones como hemorragia, perforación u obstrucción ⁽³⁻⁶⁾. Azar y Beger ⁽³⁾ reportan que los signos y síntomas de presentación más comunes son: rectorragia (43,8%), masa abdominal palpable (37,5%) y dolor abdominal (21,3%).

Diversos métodos radiológicos han sido descritos para mejorar la capacidad diagnóstica: ultrasonido abdominal, angiografía, estudios contrastados, gammagrafía y tomografía computarizada ⁽⁸⁾. Azar y Beger en un informe de 30 años del Massachusetts General

Hospital, lograron diagnosticar preoperatoriamente más del 50% de los casos, ellos encontraron que la tomografía y el ultrasonido abdominales son los métodos más útiles, sin duda la tomografía abdominal donde es observada una masa en forma de blanco (target mass), es patognomónica de intususcepción.

El diagnóstico se basa en el estudio histológico e inmunohistoquímico de la pieza quirúrgica ⁽⁹⁾. El grado histológico determinado por el número de mitosis/campo es el criterio más importante para el diagnóstico de LMS. La determinación de c-KIT es negativa a diferencia de los tumores del estroma gastrointestinal (GIST), mientras que la inmunohistoquímica es positiva para actina, vimentina y desmina ^(1,2,6).

La cirugía es el tratamiento de elección ⁽¹⁰⁾. La recidiva tras cirugía radical se sitúa en torno al 40%. La diseminación metastásica se produce fundamentalmente por vía hematológica, siendo el hígado el lugar de asiento más frecuente y la afectación pulmonar infrecuente ^(2,3,5). Las intususcepciones colocolónicas deben ser resecadas en bloque, sin ningún intento de reducción, debido a la alta probabilidad de malignidad.

La radioterapia y la quimioterapia no han demostrado eficacia en el tratamiento de este tipo de tumores ^(1,2,4).

Los factores significativos que afectan la tasa de supervivencia son sexo masculino, tumores con diámetro mayor de 5 cm, resección inadecuada, etapa avanzada de la enfermedad y alto grado de malignidad, nuestro caso no presentaba metástasis siendo la cirugía curativa.

La intususcepción es una enfermedad que ocurre con baja frecuencia en adultos. Su presentación puede ser en forma aguda o crónica, la causada por tumores

del tejido mesenquimatoso como el leiomioma es rara reportándose en menos del 1% de los tumores de colon. En adultos es posible identificar la causa en la mayoría de los pacientes. El diagnóstico preoperatorio es difícil. En general tanto el diagnóstico como el tratamiento son quirúrgicos. La resección intestinal con anastomosis primaria es el tratamiento de elección.

BIBLIOGRAFÍA

1. Trca S, Gürlich R, Vernerová Z, Krska Z. [[Invagination-the first manifestation of leiomyosarcoma](#)]. Rozhl Chir. 2002;81(3):123-6. [Article in Czech]
2. Babardavid C, Parada X, Avalos N. [[Intususcepción colocolónica por pólipo](#)]. Rev Chilena de Cirugía. 2002;54(2):199-201.
3. Azar T, Beger DL. [[Adult intussusception](#)]. Ann Surg. 1997;226(2):134-8.
4. Pilliado Páez HJ, Charua Guindic L, Avendaño Espinosa O, Montes Villalobos JL. [[Leiomyosarcoma colorrectal. Reporte de dos casos](#)]. An Med Asoc Med Hosp ABC. 2000;45(3):140-4.
5. Flores Pastor B, Pellicer Franco E, Navarro Martínez MN, Carrasco González L, Aguayo Albasini JL. [[Metástasis hepáticas secundarias a leiomyosarcoma de recto. Presentación de caso](#)]. Cir Esp. 2000;67(4):394-5.
6. Mata JF, Escalante R, Linares K, Zamora M, Bassano L. [[Leiomyosarcomas del tracto gastrointestinal](#)]. G E N. 1993;47(1):35-44.
7. Dagradi V, Lolli P, Piccinelli D, Giarolli M, Mainente M, Tosi D, et al. [[A rare case of colonic invagination due to leiomyosarcoma](#)]. Chir Ital. 1991;43(1-2):16-22. [Article in Italian]
8. Fallahzadeh H. [[Leiomyosarcoma of colon: report of two cases](#)]. Am Surg. 1995;61(4):294-6.
9. Iwasa K, Taniguchi K, Noguchi M, Yamashita H, Kitagawa M. [[Leiomyosarcoma of the colon presenting as acute suppurative peritonitis](#)]. Surg Today. 1997;27(4):337-44.
10. Matushansky I, Hensley M. [[Leiomyosarcoma: an overview of etiology, prognosis, and treatment options](#)]. American Journal of Cancer. 2006;5(2):81-91.

Correspondencia:

Dr. Ronald Arcana López

E-mail: ercal_forever@hotmail.com