

Hepatocarcinoma en niños: 15 años de experiencia del Grupo Oncológico Pediátrico EsSalud Rebagliati–Almenara, Lima Perú¹

Gloria Paredes Guerra²

RESUMEN

Objetivo: Describir la epidemiología, tratamiento, evolución y análisis de costos del Hepatocarcinoma infantil y su implicancia en la salud del niño.

Material y Métodos: Estudio descriptivo, retrospectivo, longitudinal, tipo serie de casos: Experiencia de 15 años en el tratamiento del Hepatocarcinoma infantil en pacientes de EsSALUD: Hospitales Rebagliati-Almenara, del 1 de Enero de 1999 al 15 de Mayo del 2013. Se recolectaron datos demográficos, de laboratorio, imágenes, patología, tratamiento, evolución y sobrevida. Se analizó también los costos.

Resultados: De una data de 58 casos con tumor hepático maligno infantil, 20 casos (34.5%) fueron reportados como hepatocarcinoma. Siendo predominante en el sexo masculino (3/1) y de origen costero. En todos los casos hubo hepatomegalia, vómitos y anemia. Sólo 7 pacientes habían recibido la vacuna de Hepatitis B. El gasto total para EsSalud fue de \$132,265.

Conclusión: Este estudio aporta principalmente al manejo multidisciplinario de esta neoplasia, donde la quimioterapia si produce respuesta tumoral en la mayoría de casos donde el estado avanzado del tumor limita ser operados al debut y la terapia antiangiogénica prolonga la sobrevida evitando las recaídas. Un tercio de la población estudiada pudo haber evitado el cáncer al hígado si el paciente hubiese sido inmunizado con la vacuna anti Hepatitis B al nacer y completado a los seis meses sus tres dosis. (Horiz Med 2013; 13(4): 6-14)

Palabras clave: Hepatocarcinoma, tumor maligno de hígado, costos en salud. (Fuente: DeCS BIREME).

Hepatocellular Carcinoma in Children: 15 years' experience EsSalud Pediatric Oncology Group Almenara - Rebagliati, Lima Peru¹

ABSTRACT

Objective: To describe the epidemiology, treatment, evolution and cost analysis of child Hepatocarcinoma and its implication on their health.

Material and Methods: Descriptive, retrospective, longitudinal, case series study: 15-year experience in treating children with Hepatocellular Carcinoma in Children in EsSALUD in: Hospitals Almenara and Rebagliati, from January 1, 1999 to May 15, 2013. Demographic, laboratory, imaging, pathology, treatment, evolution and survival data were collected and costs were analyzed.

Results: From a data of 58 cases with infantile malignant liver tumor, 20 cases (34.5 %) were reported as Hepatocellular Carcinoma in Children. Being predominant in males (3/1) and of coastal origin. In all cases there was hepatomegaly, vomiting and anemia. Only 7 patients had received the Hepatitis B vaccine. The total expenditure for EsSalud was \$ 132.265.

Conclusion: This study provides mainly the multidisciplinary management of this neoplasm, where chemotherapy response occurs in most cases where the advanced stage of the tumor limits surgical possibilities at debut and antiangiogenic therapy prolongs survival avoiding relapse. One third of the study population could have avoided liver cancer if the patient had been immunized with the Hepatitis B vaccine at birth and completed three doses at six months. (Horiz Med 2013; 13(4): 6-14)

Key words: Hepatocellular Carcinoma, malignant liver tumor, Health costs. (Source: MeSH NLM).

¹ PRIMER PUESTO DEL "PREMIO KAELIN" DE EsSALUD 2013.

² Médico Oncólogo Pediatra, Asistente de EsSalud Red Rebagliati, Profesor de Medicina de la Universidad Ricardo Palma. Master en Economía de la Salud y Epidemiología Clínica

INTRODUCCIÓN

El Hepatocarcinoma Infantil, se presenta principalmente en pacientes portadores de hepatopatía crónica por HBV infectados por transmisión vertical de madres portadoras de Hepatitis B Crónica, quienes no fueron inmunizados al momento de nacer. En segundo lugar, por alteraciones genéticas y, en tercer lugar por alteraciones metabólicas congénitas.

En adultos, se desarrolla habitualmente en pacientes portadores de una cirrosis hepática y cuyos factores etiológicos más frecuentes son bien conocidos: la hepatopatía crónica por el virus de la Hepatitis B (HBV), por el virus de la Hepatitis C (HCV) y la asociada al alcoholismo crónico (1).

El Hepatocarcinoma, ocupa el sexto lugar en niños, entre dieciocho patologías oncológicas y es la tercera causa de muerte atribuida al cáncer. Su incidencia no es uniforme a través del mundo sino que es muy variable, dependiendo de la prevalencia de los principales factores etiológicos en cada Región. La frecuencia relativa se distribuye entre el 0.8 al 3.3% en Europa, Australia y Estados Unidos y aproximadamente el 2.5% en Japón y Tailandia.

En Europa, Australia y Japón las tasas de incidencia están en torno de cinco a siete casos por millón de niños y adolescentes.

En 1990, la Sociedad internacional de Oncología Pediátrica (SIOP) creó el grupo SIOPEL para el manejo del Hepatocarcinoma infantil, dicho protocolo ha sido sometido a constantes variaciones en función de los avances en la terapia blanco, la quimioterapia intraarterial hepática, las mejoras en las técnicas quirúrgicas, gracias a la contribución de los estudios imagenológicos más prolijos y el trasplante hepático como soporte a la quimioterapia estándar, dicho tratamiento ha originado el aumento de la sobrevida del 20 % de los casos en los años 2000 al 40% en la actualidad (2).

Los signos más frecuentes son: masa abdominal, acompañándose de dolor y distensión abdominal, en menor frecuencia se observa: palidez, vómitos, anorexia, pérdida de peso e ictericia. El método diagnóstico inicial debe ser una ecografía, sobre todo; para evaluar si la vena cava inferior está permeable o hay un trombo en ella. Siendo la tomografía abdominal y pélvica con doble contraste el examen más recomendable porque precisa los datos de una ecografía y una tomografía de tórax para evaluar extensión de enfermedad (3).

El control local es la cirugía, siendo la piedra angular para el tratamiento de los tumores hepáticos. La quimioterapia ha marcado la diferencia en la tasa de curación, su utilización preoperatoria es frecuente en los estadios avanzados. Existen alternativas terapéuticas como la quimio embolización intra-arterial hepática y en la actualidad el trasplante hepático en el caso de enfermedades hereditarias o Pretext IV y la terapia antiangiogénica.

Son factores de buen pronóstico la resección completa del tumor, los estadios tempranos (I y II), la variedad histológica fibrolamelar y la rápida disminución de: la alfa feto proteína con la quimioterapia (4-8).

La presente investigación, es el primer estudio de Hepatocarcinoma infantil a nivel nacional. Cuya importancia radica en la etiología muy diferente a la del adulto, donde el papel de la inmunización contra el virus de la Hepatitis B juega un rol trascendental en esta enfermedad. Así como el manejo multidisciplinario, ya que participan activamente los hepatólogos, oncólogos, cirujanos, patólogos y radiólogos intervencionistas, basado en la óptima respuesta al tratamiento oncológico para posteriormente ser sometidos a una cirugía radical, los cuales fueron inoperables al debut; a diferencia de los adultos cuyo manejo es principalmente quirúrgico inicialmente o el trasplante hepático.

Siendo la sobrevida de los niños cuatro veces mayor a la de los adultos a pesar de debutar con estadios avanzados de la enfermedad (9).

MATERIAL Y MÉTODOS

El estudio comprende todos los casos reportados de Hepatocarcinoma Infantil comprendidos en el periodo del 1 de enero de 1999 hasta el 15 de mayo del 2013 en EsSALUD, Hospitales: Rebagliati y Almenara.

Se hizo una revisión bibliográfica de esta patología con lo cual se confeccionó una ficha de datos para cada paciente con diagnóstico de Hepatocarcinoma.

TIPO DE INVESTIGACION

Estudio Descriptivo, Retrospectivo, Longitudinal, tipo Serie de Casos.

La data recolectada incluyó aspectos demográficos, de laboratorio, estudio de imágenes, estudio anatómo-patológico, tratamiento, evolución y sobrevida.

Además, de un análisis de costos sobre las alternativas de tratamiento.

Se utilizó el programa EXCEL para la toma de datos.

RESULTADOS

De una data de 58 casos con tumor hepático maligno infantil, 20 casos (34.5%) fueron reportados como Hepatocarcinoma. La edad media al debut fue de 8 años, siendo el grupo etario de escolares el más frecuente (60%). La relación de sexo masculino/femenino fue de 3/1, 14 varones y 6 niñas. Tabla 1.

Tabla 1. Hepatocarcinoma infantil según síntomas y signos

| SÍNTOMAS Y SIGNOS | Nº | % |
|-------------------------|----|-----|
| Hepatomegalia | 20 | 100 |
| Masa abdominal hepática | 20 | 100 |
| Vómitos | 20 | 100 |
| Anemia | 20 | 100 |
| Dolor abdominal | 18 | 90 |
| Baja de peso | 18 | 90 |
| Circulación colateral | 5 | 25 |
| Ictericia | 3 | 15 |

Solo 8 pacientes (40%) habían recibido la vacuna de Hepatitis B; 6 pacientes (30%) eran portadores de Hepatitis B crónica activa y ninguno de ellos había recibido la vacuna de Hepatitis B.

Solo un caso presentó Tirosinemia, como enfermedad metabólica relacionada con Hepatocarcinoma.

El nivel medio de alfa-fetoproteína, como marcador tumoral de diagnóstico y respuesta al tratamiento fue de 86,940 ng/ml al debut (rango de 300 a 349,650).

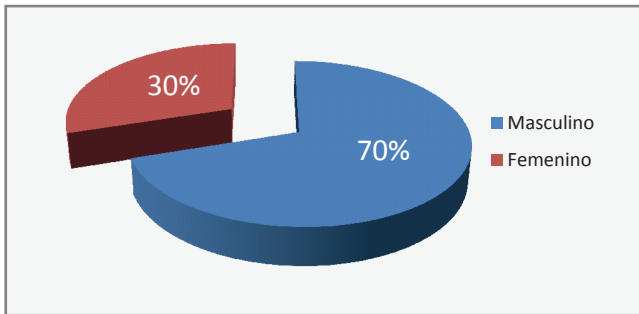


Gráfico 1. Distribución por sexo.

Procedentes de la costa el 55%, de la sierra el 35% y de la selva solo el 10%. Gráfico 2.

Figura 1. Nivel medio de alfa-fetoproteína

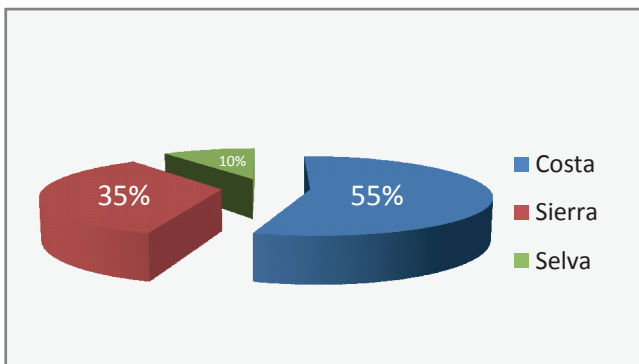
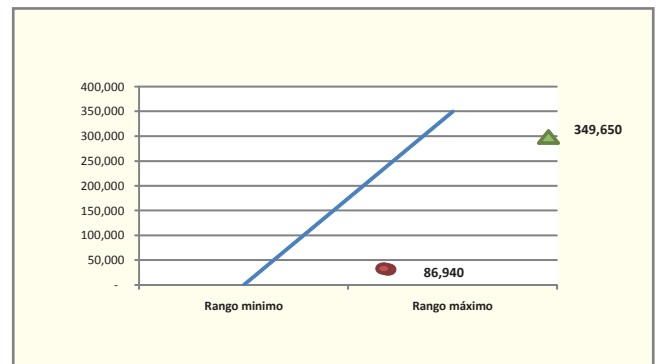


Gráfico 2. Distribución por Regiones.

Los signos principales fueron hepatomegalia, masa abdominal, vómitos, pérdida de peso, anemia y dolor abdominal. Tabla 1.

Los estadios del tumor según la clasificación SIOPEL (Sociedad Internacional de Oncología Pediátrica) fueron Pretext (Extensión de la Enfermedad Pre-tratamiento) Pretext IV: 25%, Pretext III: 60%, Pretext II :10% y Pretext I: 5%. Gráfico 3.

Diez pacientes (50%) tuvieron metástasis al debut (4 en pulmón, 3 adenopatías abdominales, 1 cerebro, 1 en piel y 1 trombo vena cava-aurícula derecha).

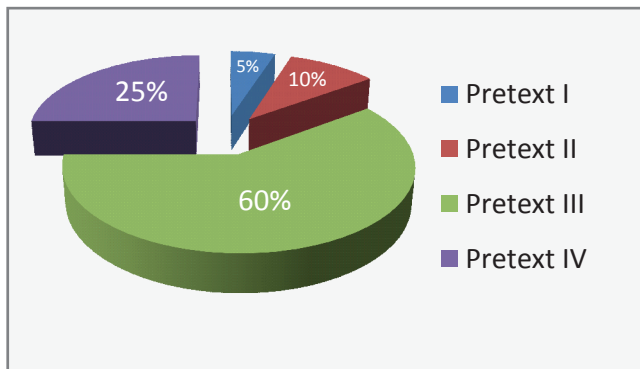


Gráfico 3. Estadios de tumor según SIOPEL.

El método diagnóstico por imágenes fue la ecografía en todos los casos y estadiados por tomografía contrastada de tórax, abdomen, cerebro y pelvis. La eco döppler aportó información sobre la presencia de trombos en la vena cava. Figura 2.

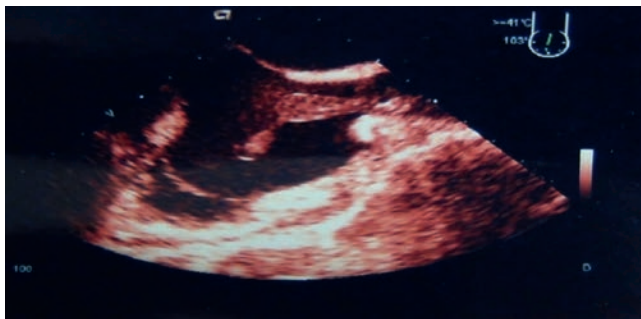

Figura 2. Estudio Ecográfico: Trombos en Vena Cava.

La biopsia percutánea fue el método diagnóstico mas frecuentemente utilizado (73%), evitando así complicaciones operatorias de tipo sangrado y estancia operatoria prolongada.

La histología fue Hepatocarcinoma Epitelial en todos los casos y solo 4 casos (20%) presentaron cirrosis. Los 14 casos que no eran portadores de Ag HBs (+) a nivel sérico tampoco lo fueron a nivel histológico del tumor hepático. Figura 3 y 4.

Cuatro pacientes que presentaron estadios tempranos de enfermedad pudieron ser sometidos a cirugía primaria al debüt (de los cuales en uno se realizó trasplante hepático y en 3 pacientes resección hepática); de los tres pacientes sometidos a cirugía radical al debüt recibieron quimioterapia adyuvante, pero solo el que recibió quimioterapia mas el antiangiogénico inhibidor multiquinasa "sorafenib" esta vivo y libre de enfermedad.

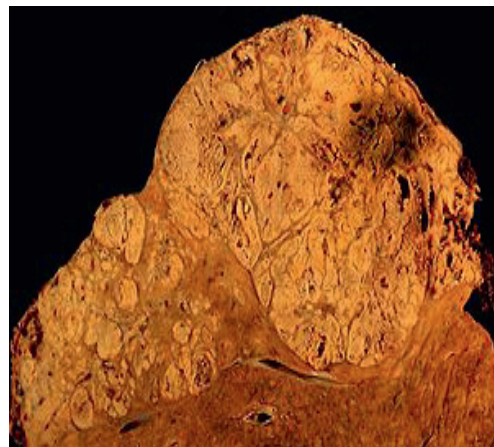


Figura 3. Corte macroscópico de tumor hepático.

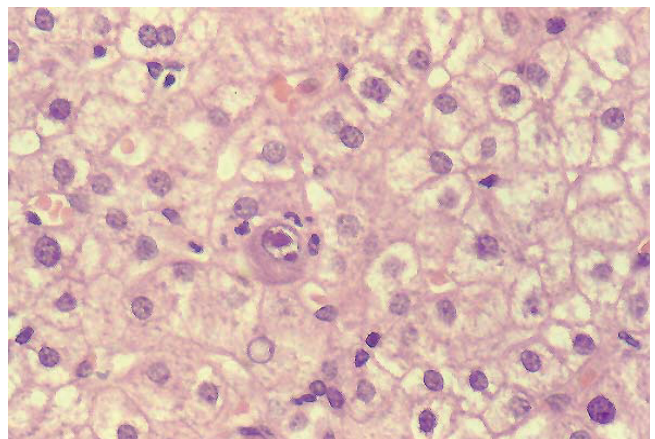


Figura 4. Histología de tumor hepático.

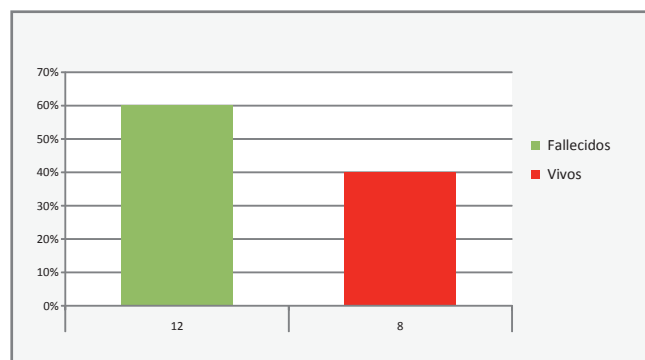
Dieciséis pacientes presentaron enfermedad irresecable al debut, de los cuales 3 recibieron solo quimioterapia (basada en el Protocolo SIOPEL), 6 pacientes recibieron quimioterapia sistémica mas doxorubicina intra-arterial hepática, otros 6 pacientes recibieron quimioterapia sistémica y sorafenib y uno quimioterapia sistémica y el antiangiogénico "talidomida". Después de recibir la quimioterapia neoadyuvante en 12 pacientes (75%) el tumor decreció convirtiéndolo en resecable.

Los 4 pacientes con Hepatocarcinoma y cirrosis fallecieron.

De los 6 pacientes con AgHBs (+) todos recibieron lamidovudina durante el tratamiento oncológico, de los cuales 5 fallecieron (83.3%) por recaída o progresión de la enfermedad. Solo uno está en remisión con carga viral negativa para Hepatitis B.

Hasta el momento 8 pacientes (40%) se encuentran en remisión y 12 pacientes fallecieron (2 por enfermedad inoperable y progresión de enfermedad, 7 recaída, 2 por hemorragia post-quimioterapia y uno por falla hepática). Tabla 6.

Tabla 6. Hepatocarcinoma infantil vacunados con hepatitis b.



La sobrevida libre de enfermedad de los 8 pacientes en remisión es de 4.8 años (rango de 1 a 6 años).

Análisis de costos

Se confeccionó una tabla de costos directos según el manejo de cada paciente de acuerdo al estadio que presentó al debut y a su evolución durante el tratamiento.

El gasto total para la institución en 20 pacientes pediátricos alcanzó la suma de 343,889.56 nuevos soles equivalentes a \$132,265.29 dólares americanos.

De los 20 pacientes estudiados, 6 casos de Hepatocarcinoma, tuvieron como factor desencadenante del cáncer la Hepatitis viral crónica activa adquirida por transmisión vertical, ya que no fueron inmunizados: con la vacuna anti Hepatitis viral tipo B (al nacer, ni en la etapa de lactante o pre-escolar).

La administración de las 3 dosis de la vacuna de la Hepatitis B tiene un costo de 26.7 nuevos soles por paciente, si estos 6 pacientes hubieran sido vacunados con un costo total para la institución de 166.2 nuevos soles, la institución hubiese ahorrado 124,451.96 nuevos soles (\$47,866.13 dólares americanos) en el tratamiento de estos 6 casos de Hepatocarcinoma, al haberse evitado su padecimiento. Además, cabe resaltar que a pesar del alto costo de inversión en el tratamiento de esta neoplasia secundaria a la infección del virus de la hepatitis B, solo uno de ellos se encuentra vivo y en remisión; los otros 5, fallecieron por debutar con estadios avanzados de la enfermedad (1 falleció por recaída, 2 por hemorragia

masiva post quimioterapia y dos por progresión de enfermedad).

Los pacientes diagnosticados con Hepatocarcinoma secundario a la Hepatitis B crónica activa recibieron terapia antirretroviral cuyo costo fue de 32.76 nuevos soles por año hasta evidenciar la disminución de la replicación a valores por debajo de 1000 y/o negatividad de la replicación viral.

En la institución, el costo directo de un trasplante hepático (6159 nuevos soles), tiene el mismo valor que una hepatectomía por cáncer, evidenciando que el costo de un trasplante hepático sería menor porque no necesita sumar a la hepatectomía el costo del tratamiento de quimioterapia (499.5 nuevos soles) y antiangiogénico (sorafenib 31,080 nuevos soles) complementario por paciente, que asciende a un total de 37,738.5 nuevos soles.

Seis pacientes inoperables al debut, recibieron quimioterapia neoadyuvante vía endovenosa, al finalizar este tratamiento se evidenció una reducción parcial del tumor permaneciendo inoperables por ello se utilizó la alternativa de quimioterapia intra-arterial hepática con lo cual los 6 casos pudieron ser operados y finalizar el tratamiento con quimioterapia neoadyuvante, el costo total por paciente ascendió a 7239.5 nuevos soles y el costo total en estos 6 casos fue de 43,437 nuevos soles. Solamente 1 de estos cinco casos se encuentra en remisión de enfermedad, los otros 5 presentaron recaída temprana y fallecieron.

Observamos que la administración de la terapia angiogénica (sorafenib o talidomida) complementaria al tratamiento de quimioterapia y, la cirugía tumoral hepática ha incrementado la sobrevida, al evitar la recaída del Hepatocarcinoma, siendo el costo total del tratamiento mucho menor al utilizar el antiangiogénico "talidomida" (7151.7 nuevos soles) versus el costo total del tratamiento al utilizar la otra alternativa antiangiogénica "sorafenib" (37,738.3 nuevos soles).

Cabe mencionar que los estudios sobre el beneficio del uso de la talidomida en cáncer hepático tipo Hepatocarcinoma son recientes, es por ello; que solo tenemos un caso reportado, versus 8 casos donde se utilizó el sorafenib, cuyos estudios sobre sus beneficios en Hepatocarcinoma datan del 2002 a nivel internacional y en nuestra institución desde el año 2007, fecha en que ingresa a la institución como medicamento de compra especial.

DISCUSIÓN

Los tumores hepáticos constituyen cerca del 1,1% de las neoplasias malignas en la población pediátrica. De éstos, el Hepatoblastoma es el más común, abarcando casi dos tercios de los casos y el Hepatocarcinoma es el segundo en frecuencia. Sin embargo, ha de tenerse en cuenta los diferentes grupos etáreos, pues el 90% de los tumores hepáticos malignos en menores de 5 años corresponden a Hepatoblastomas, mientras que en pacientes con edades comprendidas entre 14 y 18 años, el 87% de las neoplasias hepáticas son Hepatocarcinomas (10-14).

El Hepatocarcinoma, por transmisión vertical del virus de la Hepatitis B madre a hijo, puede aparecer a temprana edad en niños pre-escolares a partir del primer año de vida. En el caso de enfermedades metabólicas y alteraciones genéticas, el Hepatocarcinoma se puede presentar en pre-escolares (15,16).

Los Tumores Hepáticos en niños son estadiados utilizando el Protocolo de la SIOP (Sociedad Internacional de Oncología Pediátrica) SIOPEL III-IV PRETEXT: donde PRE indica el pre-tratamiento y TEXT indica la extensión de la enfermedad, esta clasificación está avalada por el Instituto Nacional del Cáncer de Estados Unidos de Norteamérica (www.NCI).

El Hepatocarcinoma, es tratado de acuerdo a los regímenes establecidos por la Sociedad Internacional de Oncología Pediátrica, ya que es el ente rector a nivel pediátrico (2, 7, 17).

El objetivo terapéutico en el manejo de tumores hepáticos malignos en niños es la extirpación total del tumor, pues de hecho, sólo aquellos en quienes se ha logrado una resección completa del tumor pueden ser curados definitivamente. Sin embargo, la resección primaria del tumor no es posible en un 60% de casos, debido al gran tamaño del tumor y al compromiso de múltiples sectores hepáticos, por lo que es necesario el tratamiento con quimioterapia neoadyuvante (18-22).

El grupo de estudio de la SIOPEL (Sociedad Internacional de Oncología Pediátrica, dirigida por Francia) propugna el empleo de quimioterapia previo a la cirugía bajo el concepto que este esquema de tratamiento reduciría el tamaño tumoral y facilitaría una resección más radical y sencilla del tumor (23-25). Debe darse énfasis a que un tratamiento agresivo con quimioterapia a base de platino

y antraciclínicos, en un 70 -75% de tumores inicialmente irresecables; post quimioterapia neoadyuvante, se convierten en resecables (26, 27).

El tratamiento más efectivo del Hepatocarcinoma y potencialmente curativo es el trasplante hepático, aunque éste solo es posible en un pequeño porcentaje de pacientes en los que los tumores son detectados en un estadio temprano antes de que exista una implicación multifocal o vascular. La resección quirúrgica también puede prolongar la supervivencia en una fracción de pacientes, pero el número de candidatos para esta técnica es bastante bajo. Técnicas ablativas pueden utilizarse en pacientes seleccionados con tumores marginales resecables (11).

Un tratamiento que fue considerado como terapia estándar para Hepatocarcinoma no resecable ha sido la embolización (TAE) o quimioembolización transarterial hepática (TACE), administrando el medicamento “doxorubicina”. TACE es apropiado para pacientes con una función hepática razonable. Es muy importante una selección cuidadosa de los pacientes para evitar la toxicidad, en particular; falla hepática y/o necrosis en la administración. Una nueva posibilidad menos tóxica es la administración intraarterial de itrio-90, impregnado en micro esferas de vidrio o resina.

La quimioembolización fue una alternativa oportuna para convertir en operable a tumores de gran tamaño, en los cuales la quimioterapia endovenosa no fue suficiente, pero esta alternativa no mantiene en remisión al paciente por un lapso de tiempo prolongado.

Para pacientes con enfermedad avanzada donde no es posible la embolización, el tratamiento estándar durante años ha sido la administración sistémica de doxorubicina, basándose en ensayos clínicos de un solo brazo con tasas de respuesta variables. La administración sistémica de doxorubicina se ha evaluado en más de 1000 pacientes con tasas de respuesta en torno al 10% sin reflejarse en la supervivencia global.

También se han realizado estudios con asociaciones de citostáticos PIAF (cisplatino, interferón doxorubicina, 5-fluorouracilo) doxorubicina en monoterapia, tasas de respuesta de 8,67% y 6,83 respectivamente, no existiendo diferencias significativas entre ambos grupos.

En base a los resultados obtenidos en los ensayos clínicos el inhibidor multiquinas: sorafenib y la talidomida recientemente reportado, son los primeros

fármacos de acción sistémica, administrados por vía oral que incrementa la supervivencia en pacientes con Hepatocarcinoma avanzado.

Los Hepatocarcinomas en niños tienen características patológicas muy similares que su contraparte en adultos. Estudios preclínicos han demostrado que la vía Raf/MAPK-ERK kinasa y (MEK)/kinasa regulada por señal extracelular (ERK) juega un rol importante en el carcinoma hepatocelular (4). Más aún, la sobreexpresión de MEK-1 activado favorece el crecimiento y supervivencia tumoral al evitar la apoptosis.

Además, los Hepatocarcinomas son altamente vascularizados, de tal manera que el factor de crecimiento del endotelio vascular (VEGF) contribuye al desarrollo tumoral y la producción de metástasis. De esta manera la vía Raf-MEK-ERK es una vía apropiada como blanco terapéutico (15, 16).

Sorafenib y Talidomida son molécula pequeñas, con actividad inhibidora multiquinasa, que disminuyen la proliferación celular tumoral y la angiogénesis tumoral, así como incrementan la tasa de apoptosis en una gran variedad de modelos tumorales.

Actúa inhibiendo la quinasa serina-treonina Raf-1 en la vía Raf/MEK/ERK y ejerce su efecto antiangiogénico al inhibir la porción tirosina quinasa de los receptores de crecimiento del endotelio vascular VEGFR-1, 2, 3 y el receptor del factor de crecimiento derivado de plaquetas V (PDGFR-V) (26).

Recientemente, un estudio multicéntrico, randomizado, doble ciego, controlado con placebo, fase III ha demostrado que sorafenib prolonga la supervivencia media y el tiempo a la progresión en pacientes adultos con Hepatocarcinoma avanzado, lo que ha valido su aprobación por la FDA como primera línea de tratamiento en adultos con Hepatocarcinoma avanzado.

Estudios realizados en población adulta han demostrado que Sorafenib como monodroga es efectivo en pacientes con Hepatocarcinoma avanzado, observándose respuestas aceptables, y además que el perfil de seguridad de la combinación de sorafenib con doxorubicina es similar que el esperado para cada agente por separado (17, 28).

En niños, estudio randomizado y controlado fase III comparando el gold estándar versus gold standar + sorafenib ha sido reportado recientemente por el grupo francés de la SIOP (29-31) a favor del segundo.

Debido a la agresividad de este tipo de cáncer hepático y a la dificultad de realizar trasplantes hepáticos en países en vías en desarrollo, se hace necesaria la búsqueda de nuevas armas terapéuticas, que permitan el objetivo final que es la resección completa del tumor con la subsecuente mejoría en la supervivencia global (32).

En conclusión, la prevención de la Hepatitis B a través de la inmunización en todo recién nacido conlleva a una disminución del riesgo de padecer hepatocarcinoma y disminuir 1000 veces los costos del tratamiento oncológico al evitar el padecimiento de esta neoplasia.

RECOMENDACIONES

Todo recién nacido debería recibir la vacuna anti-Hepatitis B y se debe verificar que complete sus tres dosis para evitar el riesgo de padecer de Hepatocarcinoma por transmisión vertical y por infección directa a temprana edad.

El uso de la terapia antiangiogénica, debería ser una medida para prevenir la recurrencia de esta neoplasia tan agresiva.

Se recomienda iniciar estudios prospectivos de cohortes.

Fuentes de financiamiento

Autofinanciado por el investigador

Conflictos de interés

El autor declara no tener ningún conflicto de interés.

REFERENCIAS BIBLIOGRÁFICAS

1. Behrman, Kliegman, Jenson. Nelson Textbook of Pediatrics 16th Edition, 2000. W.B:Saunders Company. USA.
2. Grompe M. The pathophysiology and treatment of hereditary tyrosinemia type 1. *Semin Liver Dis* 2001; 21:563-71.
3. Russo P, O'Regan S. Visceral pathology of hereditary tyrosinemia type I. *Am J Hum Genet* 1990; 47:317-24.
4. Russo PA, Mitchel GA, Tanguay RM. Tyrosinemia a review. *Pediatr Dev Pathol* 2001; 4:212-21.
5. Forget S, Patriquin H, Dubois J. et al. The kidney in children with tyrosinemia: sonographic, CT and biochemical findings. *Pediatr Radiol* 1999; 29:104-108.
6. Burton B. Inborn Errors of Metabolism in Infancy: A guide to diagnosis. *Pediatrics* 1998; 102 (6): 1-9.
7. Pediatric case of the day. Hepatorrenal Tyrosinemia (Tyrosinemia Type I). *Radiographics* 1996; 16:1221-1224.
8. Mardones R, y cols. Cirrosis hepática en lactante: Una forma de presentación de la tirosinemia. *Rev Chil Radiol* 2002; 8: 164-167.
9. Ramón Vega. Oncología Pediátrica Tumores hepáticos. www.Sccp.org.co. 2010: 1-5.
10. Bustios C, Diaz J, et al. Características clínico-epidemiológicas del carcinoma hepatocelular y su tratamiento en el departamento del aparato digestivo del HNERM-ESSALUD. *Revista de Gastroenterología del Perú* 2009; 29 (1) Supl 1: 17-23.
11. Cabezas C. Hepatitis viral B y Delta en el Perú: epidemiología y bases para su control. *Rev. Peruana de Medicina Experimental y Salud Pública* 2007; 24 (4): 378-97.
12. Ke Hao. Predicting prognosis in hepatocellular carcinoma after curative surgery with common clinicopathologic parameters. *BMC Cancer* 2009; 9: 1-11.
13. Mendizabal M. Current Management of Hepatocellular Carcinoma. *Med Clin N Am* 2009; 93: 885-900.
14. Gimeno-Aranguez, M. Hepatocarcinoma altamente diferenciado infantil que se presenta como recidiva de hepatoblastoma. *Patología* 1996;29: 123-127.
15. Mejia-Arangure, Juan. Tendencia de la Incidencia de los tumores hepáticos de la infancia. *Salud Pública de México* 2002; 44 (2) marzo-abril: 100-107.
16. Sanders J. Guidelines for the pediatric cancer center and role of such centers in diagnosis and treatment. American Academy of Pediatrics Section Statement Section Hematology/Oncology *Pediatrics* 1997; 99(1): 139-141.
17. www.meb.uni-bonn.de/cancernet. Cancer del Hígado infantil. National Cancer Institute.
18. Widdeman BC. Phase I study of sorafenib in children with refractory solids tumors: A Children's Oncology Group Phase I Consortium Trial. *Journal of Clinical Oncology Abstracts* 2009; 27:10012.
19. Avila L.F. Transplante hepático en tumores malignos en niños. *Cir Pediatría* 2007; 20: 189-193.
20. Gonzales I. Hepatocarcinoma en niños y su relación con la hepatitis crónica por virus B. *GEN* 2000; 54(1):7-11.
21. Cabrera M. Hepatocarcinoma. *Revista Médica Dominicana* 1982; 42 (2) mayo/junio.
22. Hepp J, et al. Transplante Hepático en Chile: aspectos generales, indicaciones y contraindicaciones. *Revista Médica de Chile* 2008; 136: 793-804.
23. Muñoz B. Hepatitis b, hepatitis crónica. Evolución y tratamiento. *An Pediatr* 2003; 58(5): 482-5.
24. Miller LD, Long PM, Wong L, Mukherjee S, McShane LM, Liu ET. Optimal gene expression analysis by microarrays. *Cancer Cell* 2002; 2: 353-361.
25. Kallioniemi A, Kallioniemi OP, Sudar D, Rutovitz D, Gray JW, Waldman F et al. Comparative genomic hybridization for molecular cytogenetic analysis of solid tumors. *Science* 1992; 258: 818-821.

26. Pinkel D, Se Graves R, Sudar D, Clark S, Poole I, Kowbel D et al. High resolution analysis of DNA copy number variation using comparative genomic hybridization to microarrays. *Nat Genet* 1998; 20: 207-211.
27. Golub TR, Slonim DK, Tamayo P, Huard C, Gaasenbeek M, Mesirov JP et al. Molecular classification of cancer: class discovery and class prediction by gene expression monitoring. *Science* 1999; 286: 531-537.3.
28. Muñoz, Bartolo .Hepatomegalia. *Pediatr integral* 2007; (3):219-232.
29. Capurro M, et al. Glypican-3: a novel serum and histochemical marker for hepatocellular carcinoma. *Gastroenterology* 2003; 125 (1):89-97.
30. Libbrecht L, et al. Glypican-3 expression distinguishes small hepatocellular carcinomas from cirrhosis, dysplastic nodules, and focal nodular hyperplasia-like nodules. *Am J Surg Pathol* 2006; 30(11):1405-11.
31. Wang, X.Y. et al. Glypican-3 expression in hepatocellular tumors: diagnostic value for preneoplastic lesions and Hepatocellular carcinomas. *Hum Pathol* 2006; 37(11):1435-41.
32. Yamauchi N, et al. The glypican 3 oncofetal protein is a promising diagnostic marker for hepatocellular carcinoma. *Mod Pathol* 2005; 18(12):1591-8.

Correspondencia:

Gloria Paredes Guerra
Dirección: Calle Nicolás Rodrigo 365. Surco. Lima, Perú
Teléfono: 365-2850 / 981281949
Correo electrónico: gloriaparedes2000@yahoo.com

Recibido: 22 de Octubre de 2013
Aprobado: 4 de Diciembre de 2013