

BOLETÍN N°07 - 2019

# CASO CONFIRMADO DE ZIKA EN PACIENTE ASEGURADA DEL DISTRITO DE LOS ORGANOS DE PIURA




Red Asistencial Piura

18/02/2019

La Oficina de Inteligencia Sanitaria de la Red Asistencial Piura, reporta un **caso confirmado de Zika en una paciente asegurada** (puerpera de dos días) de 23 años, proveniente del distrito de los Organos. Esta paciente el 09/02/2019, es captada por el MINSA en etapa de gestación (40 ss), en una búsqueda comunitaria realizada por MINSA ante la presencia de un caso confirmado de Zika en una gestante no asegurada de este distrito; el 14/02/2019 se confirma caso de Zika en esta paciente asegurada mediante examen de PCR en tiempo real. El 16/02/2019 en el Hospital III Cayetano Heredia se presenta parto de paciente, alumbrando a una RN de sexo femenino, quien recibe evaluación de especialistas, descartarse microcefalia. El 18/02/2019, a neonato (dos días de edad), se le realiza prueba de TORCH y RT-PCR para Zika. Madre y neonato fueron evaluados, siendo dados de alta con cita para control en 07 días y en espera de resultados de exámenes realizados a neonato.

# CASO CONFIRMADO DE TOS FERINA EN LACTANTE MENOR DEL RIMAC



Hospital III Emergencias Grau – Red Desconcentrada Almenara

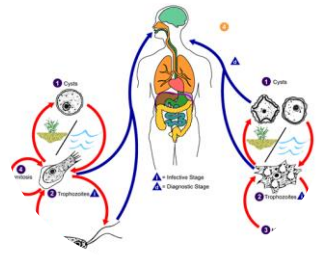
16/02/2018

La Unidad de Inteligencia Sanitaria del Hospital III Emergencias Grau, reporta el caso de una lactante menor de dos meses de sexo femenino con **diagnóstico de Tos Ferina** (confirmado por laboratorio de INS), proveniente del Distrito del Rímac. Lactante menor esta hospitalizada en el Servicio de Pediatría desde el 10 de febrero 2019, cuyo diagnóstico de ingreso fue Bronquiolitis. Lactante menor inició síntomas 20 días antes de ser hospitalizada. Se le realizó PCR en tiempo real, cuyo resultado fue POSITIVO (INS - 13/02/2019); caso fue notificado al MINSA. Actualmente lactante menor se encuentra estable, continuando antibioticoterapia.



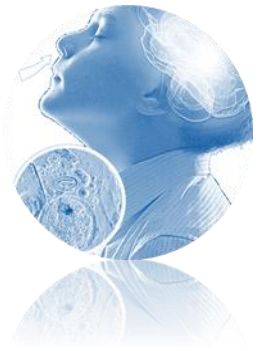
BOLETÍN N°07 - 2019

## SEGUIMIENTO DE CASO SOSPECHOSO DE AMEBA DE VIDA LIBRE EN ESCOLAR HOSPITALIZADO EN EL HOSPITAL NACIONAL ALBERTO SABOGAL SOLOGUREN



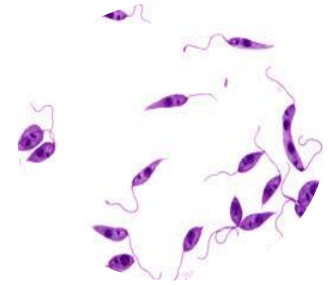
Hospital Nacional Alberto Sabogal Sologuren  
18/02/2019

La Oficina de Inteligencia Sanitaria del Hospital III Alberto Sabogal Sologuren, reporta el seguimiento del caso en un escolar de 5 años de sexo masculino de quien se sospecha Infección por Amebas de Vida Libre (AVL), a quien se le realizó Punción lumbar el 11/02/2018 con resultado NEGATIVO en EXAMEN DIRECTO (No observándose quistes, ni trofozoitos de Amebas de Vida Libre); no obstante aún esta pendiente Cultivo de LCR para descartar AVL. Actualmente escolar viene presentando evolución favorable, no presencia de episodios febriles; asimismo, médicos tratantes contemplan diagnóstico de Encefalitis autoinmune.



## CASOS SOSPECHOSOS DE LEISHMANIASIS

### EN LA RED ASISTENCIAL AYACUCHO



Red Asistencial Ayacucho  
18/02/2018

La Unidad de Inteligencia Sanitaria de la Red Asistencial Ayacucho, reporta dos casos sospechosos de Leishmaniasis (ambos casos corresponden a hermanos), aún se encuentra pendiente resultados de exámen de INMUNOFLUORESCENCIA INDIRECTA (emitidos al INS el 15/02/2018)

**Primer caso sospechoso:** Adolescente de 12 años de sexo masculino. El 09/02/2019 presenta una lesión en región poplítea derecha.

**Segundo caso sospechoso:** Escolar de 7 años de sexo masculino. El 09/02/2019 presenta lesiones en ingle, glúteo, rodilla izquierda.

Ambos pacientes son provenientes del distrito de Pacaycasa de la región Ayacucho, asimismo, ambos realizaron viaje a la región Cusco el 02/12/2018 (permaneciendo tres días).

