

BOLETÍN N°14 - SE 12/2019 (Al 20/03/2019)

DESCRIPCIÓN DE CASOS Y EVENTOS DE SALUD PÚBLICA: SEGUIMIENTO DE CASOS DE INFLUENZA

Hospital Nacional Alberto Sabogal Sologuren 20/03/2019

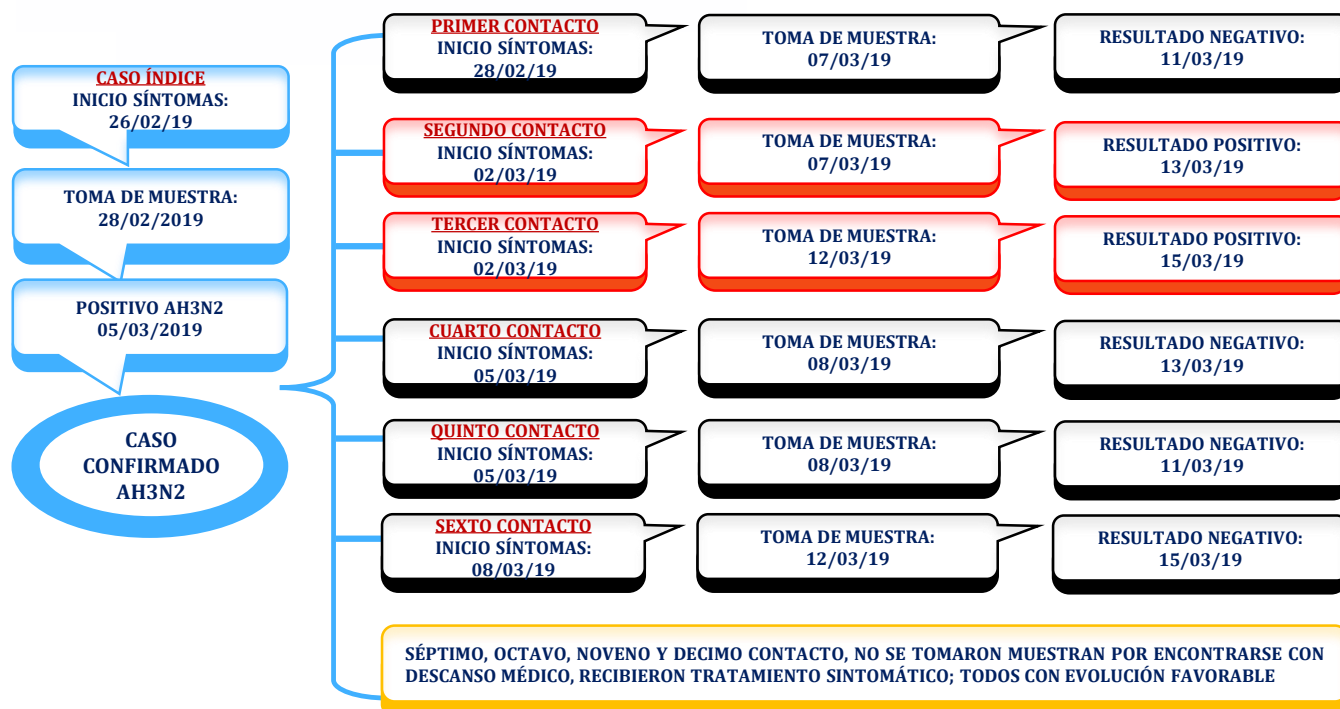
La Oficina de Inteligencia Sanitaria del Hospital Nacional Alberto Sabogal Sologuren, notificó el 05/03/2019 **01 caso confirmado de Influenza A H3N2** en un Profesional de la Salud de la Unidad de Cuidados Intensivos Adultos (Caso Índice); conforme a las acciones de control, se continúa con la vigilancia y seguimiento de casos sospechosos y confirmados de Influenza en los contactos directos del caso índice; a la fecha se ha realizado dicho seguimiento en 10 profesionales, de los cuales:

- ✓ 04 casos se han descartado.
- ✓ 02 casos se han confirmado (resultado positivo de IFI y RT-PCR para Virus de Influenza AH3N2).
- ✓ 04 contactos no se realizaron muestra; no obstante, se encuentran con descanso médico y con evolución favorable (recibieron tratamiento sintomático).

En el Hospital Nacional Alberto Sabogal Sologuren:

- ✓ Se han realizado acuerdos de cumplimiento de medidas de bioseguridad en las áreas críticas.
- ✓ Se continúa vigilancia y seguimiento de evolución de contactos directos del caso índice.
- ✓ Se han realizado actividades educativas de medidas de prácticas de bioseguridad en las áreas críticas.

Figura N°01: Seguimiento de contactos directos de caso confirmado de AH3N2



BOLETÍN N°14 - SE 12/2019 (Al 20/03/2019)

**DESCRIPCIÓN DE CASOS Y EVENTOS DE SALUD PÚBLICA:
VIGILANCIA DE INFECCIÓN RESPIRATORIA AGUDA GRAVE****HOSPITAL NACIONAL GUILLERMO ALMENARA IRIGOYEN**

20/03/2019

La Oficina de Inteligencia Sanitaria del Hospital Nacional Guillermo Almenara Irigoyen, reporta **03 casos sospechosos** de Infecciones Respiratorias Agudas Graves, 02 de estos casos corresponden a pacientes con comorbilidad o condición de riesgo.

Primer caso: lactante de 40 días, de sexo masculino; el 11/03/2019 en la evaluación médica se evidenció tos. Neonato se encuentra hospitalizada desde el 13/02/2019 por diagnóstico de Atresia esofágica. Actualmente continua hospitalizada.

Segundo caso: niña de 3 años; el 17/03/2019 presentó rinorrea, tos; continuando con fiebre y vómitos; fue llevada al hospital, donde a la evaluación médica se evidenció sibilancias y congestión laríngea, fue hospitalizada donde ha presentado dolor abdominal, periodos de taquipneas. Actualmente viene recibiendo tratamiento antibiótico (Ceftriazona). Niña continua hospitalizada en UCI Pediátrica de dicho hospital.

Tercer caso: adolescente de 12 años, de sexo masculino; el 17/03/2019 presentó tos, rinorrea y fiebre; a la evaluación médica se evidenció sibilancias, taquipneas, congestión laríngea y dificultad respiratoria. Adolescente tiene como antecedente Parálisis Cerebral Infantil (PCI), fue hospitalizado el 16/02/2019; actualmente se está brindando tratamiento antibiótico (Ceftazidima y Vancomicina)

Los 03 casos, tienen pendiente resultados de exámenes de RT-PCR en tiempo real e Inmunofluorescencia directa (procesados en INS). Los casos han sido notificados al MINSA.

HOSPITAL NACIONAL ALBERTO SABOGAL SOLOGUREN

20/03/2019

La Oficina de Inteligencia Sanitaria del Hospital Nacional Alberto Sabogal Sologuren, reporta **01 caso sospechoso de Infección Respiratoria Aguda Grave:**

Caso corresponde a una adolescente de 15 años; el 08/03/2019 presentó fiebre, tos; agregándose dificultad respiratoria; el 14/03/19 ingresó por emergencia de dicho hospital, donde se realizó muestra para descartar Influenza, aún esta pendiente resultados. Actualmente paciente se encuentra hospitalizada en Unidad de cuidados intensivos. El caso ha sido notificado al MINSA

BOLETÍN N°14 - SE 12/2019 (Al 20/03/2019)

**DESCRIPCIÓN DE CASOS Y EVENTOS DE SALUD PÚBLICA:
CASOS SOSPECHOSOS DE DENGUE**

Hospital III Emergencias Grau
19/03/2019

CASO SOSPECHOSO DE DENGUE CON SIGNOS DE ALARMA

La Oficina de Inteligencia Sanitaria de la Red Asistencial Almenara, reportó **01 caso sospechoso de Dengue** en un joven de 29 años. Caso corresponde a un profesional de la salud que realiza SERUMS en la Región Amazonas. El 12/03/2019 presentó fiebre; continuando con mialgas y náuseas; agregándose, dolor abdominal intenso y continuo; dolor torácico; asimismo, en resultados de hemograma se evidenció incremento de hematocrito. El 16/03/19 fue hospitalizado en el Servicio de medicina del Hospital III Emergencias Grau; el 19/03/19 se realizó toma de muestra para descartar Dengue; aún se tiene pendiente resultados de exámenes (Elisa IgM y Elisa IgG). El caso fue notificado al MINSA.

Hospital Nacional Alberto Sabogal Sologuren
20/03/2019

CASO SOSPECHOSO DE DENGUE SIN SIGNOS DE ALARMA

La Oficina de Inteligencia Sanitaria Red Asistencial Sabogal, reporta **01 caso sospechoso de dengue sin signos de alarma:**

Caso corresponde a un adulto de 45 años; el 19/03/2019 presentó fiebre, cefalea, dolor retro ocular; continuando con dolor lumbar y rash. El 18/03/2019 es hospitalizado; el 19/03/19 se realizó toma de muestra para descartar dengue; aún está pendiente resultados. El caso ha sido notificado al MINSA.

BOLETÍN N°14 - SE 12/2019 (Al 20/03/2019)

DESCRIPCIÓN DE CASOS Y EVENTOS DE SALUD PÚBLICA: VIGILANCIA DE SÍNDROME ICTÉRICO HEMORRÁGICO

Hospital Nacional Edgardo Rebagliati Martins

20/03/2019

La Oficina de Inteligencia Sanitaria de la Red Asistencial Rebagliati, reportó **01 caso de Síndrome Ictérico Hemorrágico**:

Caso corresponde a un niño de 08 años, procedente del Distrito de Lurín. El 08/03/2019 inicio síntomas: fiebre, escalofríos; continuando con petequias, dolor abdominal, náuseas y vómitos; asimismo, se agregó tos, palidez, piel ictérica, hepatomegalia; resultados de exámenes evidenció trombocitopenia, albuminuria y transaminas elevadas; por ello, médicos especialistas sospechan de infección por Dengue, Fiebre amarilla, Hepatitis, Leptospirosis o Rickettsias Humanos; el 18/03/2019 se realizó muestra para descartar dichas enfermedades.

Antecedentes de niño son: tiene un perro en casa, la frecuencia de higiene corporal y cambio de ropa es de 03 veces a la semana, consume agua de camión cisterna, no cuenta con servicios higiénicos. El caso fue notificado al MINSA; aún están pendientes resultados de exámenes realizados.

CASO SOSPECHOSO DE TOS FERINA EN UN LACTANTE

Hospital Nacional Edgardo Rebagliati Martins

20/03/2019

La Oficina de Inteligencia sanitaria de la Red Asistencial Rebagliati, reportó **01 caso sospechoso de Tos Ferina** en un lactante de 1 mes de vida, de sexo masculino, procedente del Distrito de San Luis. El 15/03/2019 presentó dificultad respiratoria, siendo llevado al hospital, donde a la evaluación médica evidenció inspiración ruidosa; el 17//03/19 fue hospitalizado con diagnósticos de Síndrome dificultad respiratoria y probable Bonquiolitis; el 19/03/2019 se solicitó toma de muestra de hisopado para descarte de Tos Ferina, pero no se realizó por falta de hisopo de dracon o poliéster con mago de aluminio. El caso fue notificado al MINSA.

BOLETÍN N°14 - SE 12/2019 (Al 20/03/2019)

**DESCRIPCIÓN DE CASOS Y EVENTOS DE SALUD PÚBLICA:
ACCIDENTE POR ANIMALES PONZOÑOSOS****Hospital Nacional Edgardo Rebagliati Martins
12/03/2019**

La Oficina de Inteligencia Sanitaria del Hospital Nacional Edgardo Rebagliati Martins, reportó **02 Casos de Accidente por Animales Ponzoñosos:**

Primer caso: Adulto de 36 años, procedente del distrito de San Martín de Porres; el 28/02/19 fue mordido por araña en muslo derecho, presentó edema y eritema en zona; el 04/03/2019 presentó fiebre y vómitos, acudiendo al hospital; donde fue hospitalizado. Paciente tiene como antecedente diagnóstico de Osteosarcoma de fémur derecho (última quimioterapia fue el 22/02/2019); asimismo, tiene prótesis de fémur, rodilla y tibia derecha. El 16/03/2019 se realizó limpieza quirúrgica de zona afectada (muslo derecho). Actualmente se encuentra estable y continua hospitalizado. El caso fue notificado al MINSA.

Segundo caso: Adulta de 57 años, procedente del distrito de Cañete; el 27/02/19 fue mordida por araña en abdomen (flanco derecho), presentó edema y eritema en zona; el 02/03/2019 presentó vómitos acudiendo al Hospital II Cañete de EsSalud, fue hospitalizada; a la evaluación de exámenes la paciente presentó oliguria, hematuria, anemia (Hb 8.9 mg/dL), Creatinina (4.32 mg/dL), siendo referida al HNERM; donde se realizó transfusión sanguínea. Actualmente se encuentra estable y continua hospitalizada. El caso ha sido notificado al MINSA.

CASO SOSPECHOSO DE ZIKA: EN NEONATO CON DIAGNÓSTICO DE MICROCEFALIA**Hospital Nacional Edgardo Rebagliati Martins
20/03/2019**

La Oficina de Inteligencia Sanitaria de la Red Asistencial Rebagliati, reportó **01 caso sospechoso de Zika**, en un neonato de 04 días de vida, de sexo femenino, cuya Edad Gestacional (EG) al nacimiento fue de 37 semanas. En la evaluación médica de nacimiento, evidenciaron: Perímetro cefálico (PC): 30.5 cm (>percentil 3), talla: 45.5 cm, peso: 2,732; en la evaluación médica de las 24 horas: Perímetro cefálico: 30.5 cm (>percentil 3); con dichas medidas de PC, especialistas **diagnosticaron a neonato con Microcefalia**. Madre de neonato no tiene antecedente de haber sido diagnosticada con Zika; no obstante, habría viajado a zona endémica de Zika (Piura) en el mes de febrero; aún se tiene pendiente resultados de exámenes realizados a neonato (TORCH y PCR-TR para Zika). El caso fue notificado al MINSA.

BOLETÍN N°14 - SE 12/2019 (Al 20/03/2019)

DESCRIPCIÓN DE CASOS Y EVENTOS DE SALUD PÚBLICA:

CASO SOSPECHOSO DE RUBÉOLA

Hospital Nacional Edgardo Rebagliati Martins
20/03/2019

La Oficina de Inteligencia Sanitaria de la Red Asistencial Rebagliati, reportó 01 caso sospechoso de Rubéola, en una niña de 06 años, procedente del Distrito de Surquillo.

El 07/03//2019 presentó fiebre (durante 04 días); el 18/03/2019 presentó erupción puntiforme entematosas (inició en cara, extendiéndose hacia miembros inferiores). Padres ignoran sobre inmunización con SPR. El 19/03/19 se ha tomado muestra para examen de Elisa IgM de Sarampión y Rubeola; ambos se encuentran pendiente de resultados. Además, el caso ha sido notificado al MINSA.

CASO SOSPECHOSO DE BRUCELOSIS

Hospital Nacional Guillermo Almenara Irigoyen
20/03/2019

La Oficina de Inteligencia Sanitaria de la Red Asistencial Almenara, reportó 01 caso sospechoso de Brucelosis, en una joven de 27 años:

El 17/02//2019 la paciente presentó malestar general, continuando en días posteriores con anorexia, astenia; el 16/03/19 fue hospitalizada, fue evaluada por médico especialista de neurología, quien evidenció compromiso neurológico. El 20/03/2019 se emitió muestra para prueba del Rosa de Bengala; aún está pendiente resultados. Paciente es procedente del Cercado de Lima; consumidor de productos derivados de lácteos (vendedores ambulantes); asimismo, habría viajado a región Ica en el mes de febrero.

BOLETÍN N°14 - SE 12/2019 (Al 20/03/2019)

**DESCRIPCIÓN DE CASOS Y EVENTOS DE SALUD PÚBLICA:
CASO SOSPECHOSO DE GUILLAÍN BARRÉ**

Hospital Nacional Edgardo Rebagliati Martins
20/03/2019

La Oficina de Inteligencia Sanitaria de la Red Asistencial Rebagliati, reportó **01 caso sospechoso de Guillain Barré**, en un adulto mayor de 73 años, de sexo masculino, procedente del Distrito de Jesús María, con antecedente de Hipertensión Arterial.

El 10/03/2019 presentó fiebre, el 16/03/19 presentó disminución de fuerza muscular en ambos miembros inferiores; el 17/03/19 fue llevado al hospital; donde en la evaluación de los reflejos osteotendinosos se evidenció: No respuesta de los reflejos **tricipital y bicipital** de ambos miembros superiores; además, no hubo respuesta de los reflejos **patelar y aquileo** de ambos miembros inferiores.

De acuerdo a la Escala de Fuerza muscular de Medical Research Council, aplicada en el paciente: se obtuvo **02 puntos** (Movimiento activo sin oposición a la gravedad) en ambos miembros superiores y **0 puntos** (Ninguna contracción) en ambos miembros inferiores (ver Tabla N°01).

Asimismo, en evaluación de nervios se evidenció paresia: nervio facial (VII), nervio glossofaríngeo (IX) y nervio vago (X) izquierdo y derecho; asimismo, paresia del nervio ocular motor (III), nervio patético (IV), nervio motor ocular externo (VI) derecho e izquierdo.

Actualmente paciente, se encuentra en ventilación mecánica en la unidad de cuidados intensivos; se realizó plasmaféresis y toma de muestra de hisopado nasofaríngeo (pendiente resultados); sin embargo, está pendiente punción lumbar (por estado, no se pudo realizar). El caso fue notificado al MINSA.

Tabla N° 01: Escala de valoración del Medical Research Council

- | | |
|---|---|
| 0 | Ninguna contracción |
| 1 | Contracción débil |
| 2 | Movimiento activo sin oposición de la gravedad |
| 3 | Movimiento activo contra la fuerza de la gravedad |
| 4 | Movimiento activo contra la fuerza de la gravedad y la resistencia del examinador |
| 5 | Fuerza normal |

Figura N° 04: Guillain Barré, es una enfermedad del sistema nervioso poco común en el cual el propio sistema inmunitario de una persona daña las neuronas y causa **debilidad muscular** y a veces **parálisis**. (CDC, 2019).

