BOLETÍN N°16 – SE 13/2019 (Al 26/03/2019)

VIGILANCIA DE UN CASO DESCARTADO DE INFECCIÓN POR AMEBA DE VIDA LIBRE EN UN ESCOLAR DEL HNASS

AMEBAS DE VIDA LIBRE

Las amebas de vida libre (AVL), son microbios vivos unicelulares, son numerosas y están ampliamente distribuidas en la naturaleza (agua, tierra, vegetación) y, principalmente en agua estancada con temperatura cálida. Los géneros Naegleria, Acanthamoeba, Hartmannella, Balamuthia y Vahlkampfia han sido identifcadas y estudiadas como patógenas para el ser humano.

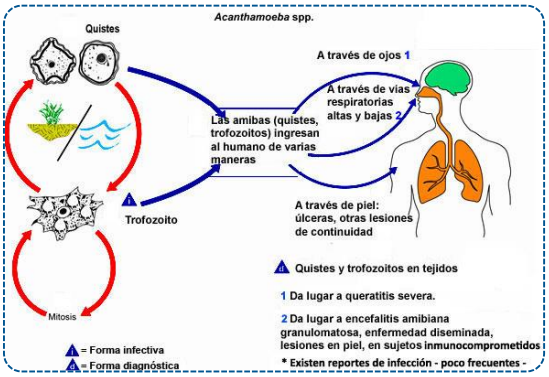

Red Asistencial Sabogal
26/03/2019

La Oficina de Inteligencia Sanitaria del Hospital Nacional Alberto Sabogal Sologuren, reportó el 06/02/2019 **01 caso sospechoso de Ameba de Vida Libre**, en un escolar de 5 años de sexo masculino

Información del caso: :
- El 31/01/2019 presentó fiebre.
- El 02/02/2019 presentó convulsión (Hospital Mongrout)
- El 04/02/2019, referido al Hospital Nacional Alberto Sabogal
- El 05/02//2019, se realizó punción lumbar.
- El 06/02/2019, ingresó a UCI Pediátrica.
- El 11/02/2019 se realizó segunda punción lumbar

Resultados de exámenes:
- EL 12/02/2019 el examen directo y concentración fue **NEGATIVO.**
- EL 19/03/2019 el Cultivo de Amebas de Vida Libre fue **NEGATIVO** (se realizó 03 lecturas).
- El caso es descartado como infección por amebas de vida libre, ante dichos resultados. Actualmente el paciente se encuentra hospitalizado en el Hospital Edgardo Rebagliati Martins, continuando tratamiento.

VIGILANCIA DE INFECCIÓN RESPIRATORIA AGUDA GRAVE

Red Asistencial Almenara
26/03/2019

La Oficina de Inteligencia Sanitaria del Hospital Nacional Guillermo Almenara Irigoyen, reportó 01 caso de IRAG en una lactante con condición de riesgo:

Información del caso:
Lactante de 10 meses, procedente del distrito del Agustino, con diagnóstico de Fenotipo Down, Insuficiencia cardiaca y CIA + CIV + PCA.
- El 06/03/2019; presentó rinorrea y tos; continuando con fiebre.
- El 21/03/2019, fue llevada al HNGA, fue hospitalizada; a la evaluación médica evidenció sibilancias, dolor abdominal, periodos de taquipneas y cianosis; durante hospitalización ha presentado malestar general, falla multiorgánico, colapso circulatorio e hipoxia.
- El 25/03/2019, se realizó muestra (hisopado nasal y faríngeo), para exámenes de IFI-PCR; aún se encuentra pendiente resultados.
- Lactante se encuentra hospitalizada en la UCI Pediátrica del HNGAI; actualmente, se esta brindado tratamiento con antibióticos: Vancomicina y Meropenem.

BOLETÍN N°16 – SE 13/2019 (Al 26/03/2019)

VIGILANCIA DE INMUNOPREVENIBLES

PCR PARA LA DETECCIÓN DE BORDETELLA PERTUSSSIS

Sensibilidad: 70 – 99%
Especificidad: 86 – 100%

Tiempo óptimo:
•Menos de 4 semanas después del inicio de síntomas, empieza a disminuir la sensibilidad después de 72 horas iniciado el tratamiento con macrólidos.

Ventajas:
•Prueba rápida, más sensible, se puede obtener la especie causante y es la recomendada con la correlación clínica para descartar y confirmar casos probables.

Desventajas:
•No aprobado por la FDA, es necesario realizar controles con laboratorios de referencia.
•Posibilidad de falsos positivos si no hay estándares adecuados en la toma y procesamiento de la muestra.

Fuente: LNR: INEI ANLIS MALBRAN – IBBM FCE UNLP // Expert Rev. Mol. Diagn. 2006 ;6: 857–864 http://www.aphl.org/courses/Documents/2010/590-926-10-6SlidesPerPage.pdf Pruebas disponibles para el diagnóstico de tos ferina *INS

TOS FERINA: CASO CONFIRMADO

Red Asistencial Ucayali
26/03/2019

La Unidad de Inteligencia Sanitaria del Hospital II Pucallpa, reportó 01 caso confirmado de Tos ferina:

Información del caso :
- Lactante de 02 meses, de sexo masculino.
- El 05/03/2019: presentó vómitos después de tos
- El 07/03/2019: presentó tos paroxística ruidosa.
- El 11/03/2019; fue llevado al Hospital II Pucallpa, siendo hospitalizado con diagnósticos de Bronquiolitis y Probable Tos ferina; asimismo, se inició tratamiento con Azitromicina.
- El 12/03/2019: Se realiza toma de muestra (hisopado nasofaríngeo)
- El 19/03/2019: Resultado de PCR en tiempo real, salió POSITIVO (detectándose ADN de Bordetella pertusiss).

- **Evolución del paciente y actividades**

SEGUIMIENTO DE UN EVENTO SUPUESTAMENTE ATRIBUIDO A VACUNACIÓN O INMUNIZACIÓN (ESAVI)

Red Asistencial Lambayeque
26/03/2019

La Oficina de Inteligencia Sanitaria del Hospital Nacional Almanzor Aguinaga Asenjo, el 22/03/2019 reportó **01 caso de ESAVI**, en un lactante de 01 año de sexo masculino, procedente del Distrito de Pucalá (Provincia de Chiclayo).

Información del caso: :
- El 01/03/2019 habría sido vacunado (1° dosis de SPR y 3° dosis de Neumococo), en un establecimiento del MINSA
- El 06/03/2019 el lactante presentó enrojecimiento y flogosis en zona de aplicación de vacuna (hombro izquierdo).
- El 13/03/19 el lactante fue llevado al Hospital II Luis Heysen Incháustegui
- El 15/03/2019 fue referido al Hospital Nacional Almanzor Aguinaga con diagnósticos: Absceso de deltoides, Sepsis foco dérmico y probable Neumonía, fue hospitalizado en UCI Pediátrica.
- El 22/03/2019, paciente estuvo con diagnósticos: Falla multiorgánica, choque séptico foco dérmico; el lactante falleció en horas de la tarde.

El Caso fue notificado al MINSA, actualmente se encuentra en investigación; asimismo, EsSalud viene brindado información de las atenciones brindadas al lactante.

BOLETÍN N°16 – SE 13/2019 (Al 26/03/2019)

VIGILANCIA DE INMUNOPREVENIBLES: VARICELA

VACUNA CONTRA VARICELA

Descripción: Es una preparación liofilizada de la cepa viva atenuada de la Varicela (cepa OKA) producida en cultivos de células diploides humanas.

Posibles efectos post vacunales:

- Dolor en la zona de aplicación, enrojecimiento, edema.
- Las reacciones sistémicas, se pueden manifestar a partir del 5° día a 30 días posteriores de la vacunación; cursan con irritabilidad, alza térmica mayor a 37.7°, reacción cutânea, somnolencia, pérdida de apetito.

Uso simultáneo con otras vacunas:

- Se puede administrar simultaneamente com cualquier outra vacuna.
- Si su administración coincidiera com outra vacuna con vírus atenuados parenterales, se deben administrar simultáneamente el mismo día, si no fuera posible, aplicar com um intervalo mínimo de 30 días.

Fuente: NTS N°141-MINSA/2018/DGIESP

Red Asistencial Rebagliati
26/03/2019

La Oficina de Inteligencia Sanitaria del Hospital Nacional Edgardo Rebagliati reportó 06 casos de Varicela presentados en el Complejo Hospitalario Guillermo Kaelin de la Fuente, correspondiente a la Semana epidemiológica 11:

Información de casos: :

- **Caso 01:** Niña de 07 años, procedente del distrito de Villa Maria del Triunfo, el 06/03/2019; inicia síntomas compatibles con varicela (fiebre; continuando con erupción cutánea con picazón y ampollas pequeñas.)
- **Caso 02:** Niño de 04 años, procedente del distrito de Villa Maria del Triunfo, el 08/03/2019; inicia síntomas compatibles con varicela (fiebre; continuando con erupción cutánea con picazón y ampollas pequeñas.)
- **Caso 03:** Niña de 02 años, procedente del distrito de Villa Maria del Triunfo, el 08/03/2019; inicia síntomas compatibles con varicela (fiebre; continuando con erupción cutánea con picazón y ampollas pequeñas.)
- **Caso 04:** Lactante de 09 meses, de sexo femenino; procedente del distrito de Villa Maria del Triunfo, el 08/02/2019; inicia síntomas compatibles con varicela (fiebre; continuando con erupción cutánea con picazón y ampollas pequeñas).
- **Caso 05:** Niña de 02 meses; procedente del distrito de Villa Maria del Triunfo, el 09/03/2019; inicia síntomas compatibles con varicela (fiebre; continuando con erupción cutánea con picazón y ampollas pequeñas).
- **Caso 06:** Adulta de 58 años; procedente del distrito de Villa el Salvador, el 11/03/2019; inicia síntomas compatibles con varicela (fiebre; continuando con erupción cutánea con picazón y ampollas pequeñas).

Atención y tratamiento

- Los 06 pacientes recibieron atención y tratamiento en el Complejo hospitalario.

Red Asistencial Ucayali
26/03/2019

La Unidad de Inteligencia Sanitaria del Hospital II Pucallpa, reportó 04 casos de Varicela presentados en dicho hospital, correspondiente a la Semana epidemiológica 12:

Información de casos: :

- **Caso 01:** Niña de 03 años, procedente del distrito de Caleria, el 17/03/2019; inicia síntomas compatibles con varicela (fiebre; continuando con erupción cutánea con picazón y ampollas pequeñas.)
- **Caso 02:** Joven de 26 años, de sexo masculino, procedente del distrito de Caleria, el 20/03/2019; inicia síntomas compatibles con varicela (fiebre; continuando con erupción cutánea con picazón y ampollas pequeñas.)
- **Caso 03:** Niño de 06 años, procedente del Caleria, el 19/03/2019; inicia síntomas compatibles con varicela (fiebre; continuando con erupción cutánea con picazón y ampollas pequeñas.)
- **Caso 04:** Lactante de 11 meses, de sexo femenino; procedente del distrito de Yarinacocha, el 23/03/2019; inicia síntomas compatibles con varicela (fiebre; continuando con erupción cutánea con picazón y ampollas pequeñas).

- **Atención y tratamiento**: Los 04 pacientes recibieron atención y tratamiento en el Hospital II Pucallpa.